Aus der pathol.-anatom. Anstalt und aus der medizinischen Klinik der Universität Basel.

Ueber allgemeine Haemochromatose.

Inaugural-Dissertation

zur

Erlangung der Doktorwürde

einer

HOHEN MEDIZINISCHEN FAKULTÄT DER UNIVERSITÄT BASEL

vorgelegt von

Adolf Preiswerk

med. pract.

aus Basel.

Basel

Universitäts-Buchdruckerei von Friedrich Reinhardt

1905.

Aus der pathol.-anatom. Anstalt und aus der medizinischen Klinik der Universität Basel.

Ueber allgemeine Haemochromatose.

Inaugural-Dissertation

zur

Erlangung der Doktorwürde

einer

HOHEN MEDIZINISCHEN FAKULTÄT DER UNIVERSITÄT BASEL

vorgelegt von

Adolf Preiswerk
med. pract.
aus Basel.

Basel
Universitäts-Buchdruckerei von Friedrich Reinhardt
1905.

Meiner lieben Mutter

in Dankbarkeit

gewidmet.

Von Recklinghausen bezeichnet den Zustand, in welchem in verschiedenen Organen braune pathologische Pigmentierungen vorkommen, die vom Haemoglobin des Blutes abstammen, als allgemeine Haemochromatose. Er selbst berichtete im Jahr 1889 über 12 derartige Fälle, die er selbst untersucht hat. Quinke gab diesem Prozess der Pigmentierung den Namen Siderosis. Der Grad der Ausbreitung des Pigmentes ist ein verschiedener, die Haemochromatose kann einmal nahezu sämtliche Organe des Körpers betreffen, ein anderes Mal ist sie nur eine partielle, und wird dann nur in wenigen Organen oder sogar nur in einem einzigen angetroffen. Besonders bevorzugt bei der Pigmentation sind die Leber, das Pankreas, gewisse Lymphdrüsen und die Milz. Durch eine intensive Braunfärbung der Organe ist die Pigmentation oft schon makroskopisch sichtbar. Zur Diagnosestellung der Krankheit intra vitam ist neben andern Symptomen die Mitbeteiligung der Haut, die Bronzefärbung derselben, unerlässlich.

Die merkwürdige Erscheinung der Haemochromatose kann einmal eintreten, wenn sich Blut aus irgend einem Grund irgendwo im Körper ausserhalb des Kreislaufes ansammelt, so zum Beispiel bei Traumen, bei Morbus maculosus Werlhofii, bei haemorrhagischer Peritonitis, Pericarditis und Pleuritis. Es sind solche bis jetzt noch vereinzelte Fälle von Tillmanns, Hindenlang und Hintze beschrieben worden. Es hat sich hier die Pigmentierung im Anschluss an diese grösseren Blutungen ausgebildet, welcher Vorgang schon daraus klar wird, dass die nächste Nachbarschaft der Blutungsherde, besonders die regionären Lymphdrüsen zuerst und am mächtigsten betroffen werden, und dass man in diesen Lymphdrüsen die Resorption der zu Grunde gehenden roten Blutkörperchen des haemorrhagischen Ergusses, und ihre Umwandlung in Pigment verfolgen kann.

Als Ursache von Haemochromatose findet man in andern Fällen Krankheiten, die allgemeinen Marasmus oder Kachexie zu Gefolge haben, so Malaria, Tuberkulose, perniciöse Anaemie, maligne Tumoren, Diabetes mellitus, Cirrhosis hepatis. Hier scheint intravasculär eine allmähliche Blutdissolution zu solchen Blutpigmentierungen zu führen, und es gilt die Haemochromatose als ein bemerkenswertes Zeichen von haemorrhagischer Diathese.

Auch ist auf experimentellem Weg bei Tieren eine Haemochromatose vieler Organe erzeugt worden. Cesaris-Demel erlangte durch wiederholte Injektion toxischer Filtrate von Bakterienkulturen einen künstlichen Marasmus mit Haemochromatose einiger Organe. Quinke und Arnold haben bei Kaninchen und Hunden durch gesteigerten künstlichen Untergang von roten Blutkörperchen ebenfalls eine starke Haemosiderinablagerung in vielen Organen erzielt. Von Interesse ist auch die Beobachtung von Foà, wonach bei Injektion von Nebennierenextrakt in die Bauchhöhle von Meerschweinchen ein Zerfall von roten Blutkörperchen entsteht, und sich in Milz und Lymphdrüsen Haemosiderinablagerungen bilden.

Eine Kombination beider Momente ein intravasculärer und ein extravasculärer Zerfall der roten Blutkörperchen ist natürlich auch möglich; so weiss man zum Beispiel, dass eine ausgiebige Resorption von zerfallenden roten Blutkörperchen wieder einen vermehrten Zerfall roter Blutkörperchen bewirkt.

Neben dem Pigment, das bei der mikrochemischen Untersuchung die Eisenreaktion gibt und Haemosiderin genannt wird, findet man oft noch ein anderes, das sogenannte Haemofuscin, das die Eisenreaktion nicht zeigt. Die früher streng durchgeführte Einteilung dieser Pigmente in eisenhaltige und eisenfreie Pigmente lässt sich nicht mehr aufrecht erhalten, seitdem Schmidt gezeigt hat, dass der negative Ausfall der Eisenreaktion nicht beweise, dass man es nicht mit haematogenem eisenhaltigem Pigment zu tun habe. Er hat an Tierversuchen klargelegt, dass das Stadium

der Eisenreaktion nicht von Bestand sei, und dass es nur eine Stufe in der fortwährend weiterschreitenden Entwicklung des scheinbar unveränderlichen Pigmentes repräsentiere, und mit dem Alter verschwinde. Er drückt sich dabei folgendermassen aus: „bald müht sich die Eisenreaktion vergebens ab, an den Körnchen irgend welche Farbe hervorzubringen.“ Die Verschiedenheiten der Farbennuancen sind nicht abhängig von der Grösse der Pigmentkörner.

Die Literatur über diese pathologische Pigmentierung ist noch nicht gross, und Fälle von ausgesprochener allgemeinen Haemochromatose gehören zu den Seltenheiten. Es scheint deshalb gerechtfertigt, wenn ich über 2 Beobachtungen, die in der Basler medizinischen Klinik gemacht wurden, berichte. Den besonders von französischen Forschern unter den verschiedenen Namen Cirrhose hypertrophique pigmentaire non diabètique oder Cirrhose pigmentaire avec mélanodermie einerseits, und Cirrhose pigmentaire dans le diabète sucré oder Kachexie bronzé dans le diabète oder Diabète bronzé andererseits veröffentlichten Fällen sind sie an die Seite zu stellen.

Der erste Fall verlief unter dem Bild einer Lebercirrhose. Wegen der eigenartigen Hautverfärbung dachte man schon bei Lebzeiten des Patienten an das Krankheitsbild der französischen Autoren. Der zweite Fall betrifft einen Patienten mit Diabetes mellitus, bei dem erst die Autopsie in überraschender Weise die allgemeine Pigmentierung der Organe erkennen liess.

Auf die bei andern Krankheiten vorkommende Haemochromatose will ich nicht eingehen. Dass eine Haemosiderinpigmentierung der Leber allein eine sehr häufige Erscheinung ist bei Lebercirrhose möchte ich noch erwähnen. Sie ist als beginnende Haemochromatose aufzufassen. Kretz hat 19 ausgesprochene cirrhotische Lebern, von denen 5 im Stadium der Schrumpfung waren, untersucht. Von diesen 19 Fällen zeigten 10 Haemosiderinpigmentierung. Die Haemochromatose betrifft hier immer nur die Leber allein. Ferner hat er dann noch eine grosse Reihe von nicht cirr-

hotischen Lebern, bei denen nach der Art der Krankheit, an der das Individuum gestorben, oder aus dem Befunde einer besonders schweren Anaemie oder eines hochgradigen Marasmus auf eine eventuelle Haemosiderinpigmentierung der Leber hätte geschlossen werden können, zur Kontrolle untersucht. Unter den 60 Fällen des Kontrollmaterials fand er nur in 5 Fällen Haemosiderin, und zwar jedesmal nur in ganz geringer Menge.

Den ersten Fall von Diabetes mit allgemeiner Haemochromatose veröffentlichte Troisier im Jahr 1871. Seine Beobachtung scheint später in Vergessenheit geraten zu sein wegen des unvollständigen Titels „Diabète sucré," den Verfasser ihr gab. Erst Hanot und Chauffard gebührt das Verdienst, das neue Krankheitsbild Cirrhose hypertrophique pigmentaire dans le diabète sucré aufgestellt zu haben. Sie hielten diese Pigmentierung für eine terminale Erscheinung bei Diabetes, die nur deshalb nicht häufig zu Stande komme, weil meist eine beiläufige Krankheit dem Leben der Kranken ein Ende bereite. Auch die Mehrzahl der späteren Beobachtungen dieser Krankheit wurden in Frankreich gemacht und veröffentlicht. Anschütz hat im Jahr 1899 alle (23) bis zu dieser Zeit in der Literatur vorgekommenen Fälle von Diabetes, bei denen durch die Sektion die allgemeine Haemochromatose festgestellt wurde, zusammengestellt, und einen eigenen von ihm genau untersuchten Fall mitgeteilt. Ich möchte wegen Einzelheiten auf diese zusammenfassende Arbeit verweisen.

Letulle beschrieb zuerst ein dem von Hanot und Chauffard beobachteten ähnliches Krankheitsbild von allgemeiner Haemochromatose, bei dem das Symptom Glykosurie fehlt.

Ich lasse nun die beiden Krankengeschichten mit ihren Sektionsprotokollen folgen.

Ich möchte auch an dieser Stelle Herrn Prof. Kaufmann und Herrn Prof. His für die Anregung zu dieser Arbeit, für die gütige Überlassung der Krankengeschichten, der anatomischen Präparate und der Sektionsprotokolle,

sowie für ihre Unterstützung bei der Abfassung der Arbeit und für die Durchsicht der histologischen Präparate meinen besten Dank aussprechen. Ebenso bin ich dem Herrn Assistenten Saltykow für seine Hilfe zu Dank verpflichtet.

Fall I.

Anamnese. L. Fanny. 54 Jahr alt. von St. Ludwig (Elsass), Fabrikarbeiterin, Spitaleintritt am 15. November 1902. ist verheiratet und hatte 2 Kinder, die in frühem Alter gestorben sind. Keine Geschwister. Vater und Mutter sind an unbekannten Krankheiten gestorben. waren nie längere Zeit krank. Patientin war früher angeblich nie krank. ist starke Alkoholikerin, trinkt namentlich viel Wein. aber auch Schnaps. Nach Angabe einer Freundin hat Patientin seit 2—3 Jahren eine auffallende gelbe Hautfarbe, die sich mit der Zeit immer mehr verstärkte. Seit ca. 3 Wochen macht sich eine braunschwarze Verfärbung des Gesichts und der Hände geltend. die bisweilen auch etwas bläulich wird.

Beginn der jetzigen Krankheit vor ca. $^1/_2$ Jahr mit Schmerzen in den Füssen und mit Durchfall. Patientin fühlte sich schwach und elend und musste beinahe immer zu Hause bleiben. Nach einiger Zeit schwollen die Beine an. und vor 3 Wochen auch der Unterleib. Die Schmerzen sind meist in die Beine lokalisiert. treten aber auch bei jeder Anstrengung. zum Beispiel beim Treppensteigen, im Leib auf. Seit 14 Tagen ist Patientin bettlägerig, seither haben die Schmerzen etwas nachgelassen. Die Atmung ist erschwert infolge von Aufgeblasensein des Leibes. Patientin hustet viel. und hat oft Herzklopfen. Keine Schwindelanfälle. Apetit gut. Stuhlgang häufig, ca. 10 mal pro die. Urinmenge gering.

Status praesens. Mässiges Fettpolster. Konjunktiven schmutzigbraun. Die rechte Cornea ist etwas getrübt,

vordere Augenkammer flach, Pupille eng. Die linke Pupille reagiert gut. Rachen leicht gerötet. Cervicaldrüsen nicht vergrössert. Schilddrüse ein wenig vergrössert. Thorax ziemlich tief, die linke Seite bleibt bei der Atmung zurück. Atmung mühsam, lockerer Husten, kein Auswurf.

Lungen: Grenze vorn rechts 6te Rippe, ist wenig verschieblich. Schall vorn links etwas leiser als rechts. Atemgeräusch vorn rechts unrein vesikulär mit verlängertem Exspirium und giemenden Geräuschen, vorn links schwach vesikulär mit verlängertem Exspirium. Hinten Grenzen rechts 11ter Dornfortsatz, verschieblich, links 11ter Dornfortsatz nicht verschieblich. Schall hinten oben links etwas leiser als rechts, nach abwärts stärkere Dämpfung. Atemgeräusch hinten oben links verschärft vesikulär mit verlängertem Exspirium, weiter unten vesikulär, zu unterst unbestimmt mit schwach bronchialem Exspirium und reichlich feinblasigen Rasselgeräuschen.

Herz: Spitzenstoss im 5ten und 6ten Interkostalraum, ausserhalb der Mammillarlinie. Absolute Dämpfung oberer Rand der 4ten Rippe, Mitte des Sternums, Mammillarlinie. Relative Dämpfung reicht bis ein fingerbreit rechts vom rechten Sternalrand. Herztöne leise. Überall leises systolisches Geräusch nach dem 1ten Ton. Der 2te Aortenton ist stärker als der 2te Pulmonalton. Puls regelmässig, ziemlich gross, weich.

Abdomen stark aufgetrieben, am untern Teil des Thorax und am ganzen Abdomen starkes Oedem der Haut. Die Leberdämpfung überragt den Rippenrand in der Mammillarlinie um 2 Fingerbreite. — Die Milzdämpfung ist nicht zu bestimmen. — In den abhängigen Partieen des Abdomens keine absolute Dämpfung, keine Fluktuation.

An den Armen und Beinen mehrere Sugillationen, angeblich von der häuslichen Krankenpflege herrührend. Temperatur 38,0. — Urin konnte nie in grösserer Menge gesammelt werden, weil Patientin Stuhl und Urin unter sich gehen liess. Urin enthält Urobilin (spektroskopische Untersuchung), und in geringer Menge Aceton (Eisenchlorid-

reaktion). Kein Eiweiss und kein Zucker. Mikroskopisch: Leukocyten und Plattenepithelien.

Hautverfärbung: Im Gesicht gelblichbraungraue Verfärbung. Kopfhaare spärlich. Haarboden nicht pigmentiert. Am Rand des behaarten Kopfes eine stärkere schwärzliche Verfärbung, ebenso um die Augenhöhlen, namentlich an der Innenseite des Nasenrückens, etwas weniger ausgesprochen in den Nasolabielfalten. Diese schwärzlicher verfärbten Stellen zeigen eine marmorierte Anordnung, doch ist die Grenze der dunkelpigmentierten Flecken gegen die helleren nicht scharf. Die einzelnen dunkler pigmentierten Flecken sind klein, nur etwa stecknadelkopfgross. Am übrigen Teil des Gesichts zeigt sich ebenfalls eine ganz ähnliche marmorierte Anordnung von dunkel pigmentierten Flecken, doch sind dieselben weniger reichlich und weniger dunkel gefärbt. An der Nasenspitze, an den Lippen und um den Mund auch etwas Cyanose. Die Haut des ganzen Gesichts ist sehr dünn und unelastisch, überall bleiben aufgehobene Falten bestehen. Zunge stark belegt, nicht pigmentiert. An der Wangenschleimhaut überall schwach gelbliche Verfärbung. Hals dunkelbraun grau-gefärbt. Die Färbung zeigt sich bei näherem Zusehen gleichmässig verteilt zwischen den Hautpapillen, während diese als helle Punkte vorspringen. Eine ähnliche aber bedeutend schwächere Pigmentierung überschreitet an der Vorderseite der Brust die obere Thoraxapertur vom Hals aus, und verliert sich allmählich in der Höhe der 2ten und 3ten Rippe. Hinten hört die Pigmentation in der Höhe des 1ten Brustwirbeldornfortsatzes auf. Brust, Schultern, Rücken und Oberarme sind blass bläulich, und zeigen massenhaft erweiterte feine blaue Venen. In der Ellenbeuge etwas stärkere Pigmentierung, auch hier die Papillen zum grössten Teil freilassend. An beiden Vorderarmen blassbraune Färbung, überall die Papillen heller. Eine dunklere Färbung beginnt beidseits etwa handbreit oberhalb des Handgelenkes, und wird auf dem Dorsum manus und der Dorsalfläche der Finger immer intensiver. Die Färbung beruht hier auf dunkelgrau braunen, teilweise

etwas unregelmässigen, bisweilen hirsekorngrossen Flecken, die zwischen sich blass graubraun gefärbte Haut freilassen. Vola manus beidseits frei von Pigmentierung, Falten der Hohlhand gerötet und cyanotisch, Nagelfalz überall flach. In den Achselhöhlen keine abnorm starke Pigmentierung. Auch die Genitalien sind eher schwach pigmentiert. Achsel- und Schamhaare nur schwach vorhanden. Leistengegend zwischen Spina anterior superior und Symphyse beidseits ca. handbreit bräunlich grau verfärbt. Die Verfärbung ist hier ziemlich homogen, in der Tiefe der Falte am stärksten, aber lange nicht so stark wie die des Gesichtes und der Hände. — Auf dem Dorsum pedis spärliche, blass braun pigmentierte Flecken. Der übrige Körper ist eher schwach pigmentiert. Haut des Halses und des Handrückens sehr dünn und unelastisch, übrige Haut wenig runzlig, ziemlich elastisch. Zehennägel stark gekrümmt, Nagelfalz überall flach. Während der Untersuchung häufig Zuckungen einzelner Muskelgruppen, zum Beispiel kurze Drehbewegungen des Kopfes nach rechts, Kontraktionen des rechten Pectoralis, Flexion der linken Hand.

15. November 1902 Spitaleintritt.

16. Nov. Infus. fol. Digital 1,5/200,0.

18. Nov. Patientin fühlt sich im Ganzen etwas besser.

20. Nov. Diuretin. 4,0.

21. Nov. Patientin ist somnolent, gibt den Verwandten, die sie besuchen, keine Antwort. Die linke Nasolabialfalte ist etwas schwächer ausgebildet als die rechte, der linke Mundwinkel hängt etwas herunter. Zunge wird gerade herausgestreckt.

22. Nov. Infus. fol. Digital 2,0/200,0.

23. Nov. Patientin ist hie und da ziemlich klar.

24. Nov. Die Veränderung der linken Gesichtshälfte ist noch deutlicher. Die Oedeme haben zugenommen. Auf der Brust absolute Dämpfung hinten links vom 6ten Dornfortsatz, hinten rechts vom 9ten Dornfortsatz an abwärts. Atemgeräusch hinten unten beidseits abgeschwächt.

25. Nov. Hinten rechts unten Dämpfung gleich, bei der Auskultation feinblasige klingende Rasselgeräusche. Hinten links unten feinblasige klingende Rasselgeräusche und Knisterrasseln.

26. Nov. Patientin gibt auf Anreden Antwort, liegt sonst den ganzen Tag apathisch da.

27. Nov. Reagiert nicht mehr viel. Bisweilen spricht sie und klagt über Engigkeit. Starke Cyanose des Gesichts, Husten und viel Auswurf. Abends 10 Uhr plötzlich angestrengte Atmung, blass cyanotisches Aussehen. Patientin reagiert nicht mehr.

28 Nov. Trachealrasseln. Exitus um 12 Uhr mittags.

Klinische Diagnose: Cirrhose pigmentaire. Bronchopneumonia duplex.

Sektionsprotokoll: 423/1902. Obduzent Herr Professor E. Kaufmann. 29. Nov. 10½ Uhr.

Mittelgrosse weibliche Leiche. Körperlänge 152 cm, Gewicht 70,87 Kilo. Haut an Gesicht, Armen, besonders Händen schmutzig bräunlich. Fettpolster dick, Muskeln blass, fett durchwachsen. 1ter Rippenknorpel verknöchert, übrige Rippen brüchig, Knorpel schneidbar. Zwerchfellstand rechts 3te Rippe, links 4te Rippe. Mark der Rippen und des Sternums dunkelrot, als pulpöse Masse ausdrückbar. Der Herzbeutel liegt handbreit frei. Im Pericard wenig wässrige Flüssigkeit. Die rechte Lunge ist hinten leicht adhaerent, die linke Lunge zeigt keine Verwachsungen, beide Pleurahöhlen sind fast leer.

Herz entsprechend gross, 315 gr. schwer, mit Sehnenflecken und milchigen glatten Trübungen des Epicards. Im rechten Ventrikel und im Atrium dunkles Blut. Im linken Ventrikel wenig Flüssigkeit, und im linken Atrium viel dunkles flüssiges Blut. Rechtes Herz etwas erweitert. Endocard im Ganzen o. B. Tricuspidalis für 3 Finger durchgängig, Klappen zart. Rechtes Atrium weit o. B. Klappen der Pulmonalis zart, auf der vorderen Klappe ein hanfkorngrosser flacher roter Fleck. Pulmonalis dünn, zart. Muskulatur des rechten Ventrikels blass bräunlich, stark von

Fett durchwachsen. Linker Ventrikel entsprechend weit, Mitralis für 2 Finger durchgängig, Klappen etwas verdickt. Aortenklappen zart, Sinus Valsalvae tief. Umfang der Aorta 9 cm. Anfangsteil wenig elastisch, sehr dünn, Innenfläche glatt. Arteriae coronariae dünnwandig, Intima zart. Muskulatur des linken Ventrikels bräunlichrot, weich, hier und da etwas gelblich, mässig dick, auf dem Schnitt trüb, deutliche Fettzeichnung, sehr mürbe.

Linke Lunge. Oberlappen im Ganzen flaumig, Unterlappen zäher, etwas dunkler. Pleura spiegelnd, am Unterlappen teilweise trüb, glanzlos. Auf dem Schnitt Oberlappen dunkelrot, auf Druck viel blutige feinschaumige Flüssigkeit entleerend. An einzelnen Stellen des Unterlappens ist das Gewebe resistenter, es entleert trübe dunkelgraurote Flüssigkeit. Bronchien o. B. Rechte Lunge. Konsistenz wie links, auf dem Schnitt ähnlich wie links, oben blutig seröse, lufthaltige, unten weniger lufthaltige, teilweise luftleere trübe Flüssigkeit, Pleura wie links, im Unterlappen mit fibrinösen Netzen bedeckt und getrübt.

Halsorgane. Zunge an den seitlichen Partieen starke Varicositäten. Tonsillen klein, dunkelbräunlich, Larynx fleckig rot, ebenso Trachea. Stimmbänder bläulich weiss getrübt. Thyreoidea rechter und linker Lappen gänseeigross, colloide Entartung, auf dem Schnitt von bräunlich dunkler Farbe, ziemlich viel Blutgerinnsel im Colloid. Oesophag, oben und unten stark varicoese Venen.

Bei Eröffnung des Abdomens entleert sich aus den oberen Partieen hellere, aus den untern dunkle blutig gefärbte, mit weichen langen Gerinnseln vermischte Flüssigkeit in einer Menge von ca. 5 l. Netz an der vorderen Bauchwand, namentlich links adhaerent. Die Leber verschwindet unter dem Rippenbogen, das Mesenterium ist fettreich. Coecum rechts unten, mässig aufgetrieben. Gallenblase sehr gross, überragt den Leberrand. Processus vermiformis auf die Linea innominata herabhängend. Bauchfell in den parietalen Teilen oedematoes. Adhaerenzen des Netzes gehen in solche des Coecums und der Flexura lienalis, und

des S romanum über. Milz weich. Kapsel etwas verdickt, an einzelnen Stellen von gelblichen Knötchen bedeckt. Gewicht 180 gr, Länge 12½, Breite 8, Dicke 2½ cm. Schnitt glatt, Trabekel verdickt, Follikel kaum sichtbar, Pulpa schmutzig fleckig bräunlichrot und teilweise dunkelrot. Magen von oben nach unten 23 cm lang, Pylorusteil gebogen, 2 fingerbreit. Im Magen grasgrüner mit gelben blassen Bröckeln gemischter Inhalt, ebenso im Oesophag. Mucosa des Magens rötlich nach oben grünlich, ziemlich reichlich aus bräunlich-grünen Flecken bestehende Längszüge. Im Duodenum durchsichtige, gallige, dünne Flüssigkeit. Rechte Nebenniere, Rinde braungelb mit hirsekerngrossen, gelblichroten Knoten, Mark bräunlich. Gallenblase, Mucosa etwas körnig. Leber, Gewicht 1455 gr, Breite 25 cm; rechter Lappen von oben nach unten 19, von vorn nach hinten 5,5, von rechts nach links 13 cm. Graugelb, derb, Oberfläche feinhöckerig. Knirscht beim Schneiden. Auf dem Schnitt grüne, durch graue schmale Züge getrennte Körner. Gallengänge weit, Inhalt etwas trüb. Pankreas fettbedeckt, Konsistenz weich, Konturen vielfach zerfliessend. Drüsensubstanz braungelblich, hell, kleinfingerdick. Lymphdrüsen am Pankreas: Schnitt feucht, bräunlich mit Stich ins Grüne, ebenso portale und Aortendrüsen. Mesenterialdrüsen blass, weissrötlich. Linke Niere weich, Kapsel nur mit Substanzverlust abziehbar. Oberfläche bräunlichrot. Schnitt, Rinde ca. 4 mm breit, teilweise breiter, namentlich eine Columna Bertini, Zeichnung deutlich. Uterus und Adnexe sind mit ihrer Umgebung ausserordentlich fest verwachsen und verbacken. Harnblase enthält einen trüben gelblichen Inhalt in geringer Menge, die Wandung ist sulzig, dabei leicht gelblich in den mittleren Partieen der hinteren Wand. Uterus ganz nach links gezogen, sein oberer Rand an die vordere Rectalwand fixiert, ist 7 cm lang und 3 cm weit. Cervix blass, Corpusschleimhaut etwas verdickt, gerötet, weich. Die Adnexe lassen sich nicht isolieren. Auf dem Schnitt ist die Struktur des Ovariums sichtbar, das Gewebe ist teils hydropisch, teils cystisch, an einzelnen

Stellen Corpora fibrosa. Das Rektum enthält einen dünnbreiigen hellgelben Kot. Schleimhaut grau, glatt, ziemlich dunkel. Jejunum Schleimhaut rötlich, mit dünnbreiigem etwas schleimigem Inhalt bedeckt. Von der Serosa aus ist die Wand blass graurötlich. Auch der übrige Dünndarm, das Coecum und der Dickdarm von mehr grauer Farbe, etwas fleckig. Auf der Schleimhaut Schicht von grauem Schleim.

Die Wirbelsäule ist ähnlich brüchig wie das Sternum und die Rippen. Schädeldach schwer, Dura adhaerent, ihre Innenfläche von schleierartigen, abstreifbaren roten Membranen bedeckt, hauptsächlich an der Konvexität. Zarte Hirnhäute blutarm. Seitenventrikel von gewöhnlicher Weite, ebenso 3ter und 4ter Ventrikel. Ependym o. B. Kleinhirn von mässigem Blutgehalt, ebenso Grosshirn, Centralganglien o. B., ebenso Pons und Medulla.

Anatomische Diagnose: Cirrhosis hepatis pigmentosa, Ascites. Bronchopneumonia duplex. Pleuritis fibrinosa. Pigmentatio fusca et degeneratio adiposa levis cordis. Pigmentatio fusca glandularum lymphaticarum abdominalium, glandulae thyreoideae et glandularum suprarenalium et partialis integumenti.

II. Fall.

Anamnese. B. J., 33 Jahr alt, früher Bäcker, jetzt Ziegelbrenner, von Allschwil bei Basel. Spitaleintritt am 24. Oktober 1887.

Kein ähnlicher Krankheitsfall in der Familie. Vater an einem Schlag, Mutter an einer Lungenentzündung gestorben. 3 Schwestern leben und sind gesund, haben alle schwere Geburten durchgemacht, die 4te Schwester ist im Puerperium gestorben. Patient lernte spät gehen, machte in der Jugend Scharlach und Halsbräune durch. Im 19ten Jahr Gonorrhoe. Hat 2 gesunde Kinder. Vor 4 Jahren litt Patient einige Male an Anfällen von starkem Herzklopfen,

die immer 2—3 Tage dauerten, und ihn nötigten, das Bett zu hüten. Er gab darum den Beruf als Bäcker auf, und wurde Ziegelbrenner, als welcher er aber auch oft sehr strengen Dienst hatte. Patient hatte vor 3 Jahren Rheumatismus im linken Bein, der nach 4—5 Wochen heilte, ihn aber später des öftern arbeitsunfähig machte. Seit 1 Jahr Impotenz. Trinkt mässig Bier und Wein, huldigt starkem Tabakgenuss. Am 3. April 1887 trat im Hals plötzlich grosse Trockenheit auf, und excessiver Durst. Patient „fiel rasch ab" seit dieser Zeit, so dass er allgemein als schwindsüchtig angesehen wurde. Er hörte seit dieser Zeit auf zu arbeiten. Bald traten Zitterkrämpfe im linken Bein auf, die 10—15 Minuten dauerten, einige Male während des Tages auftraten, und den Patienten zum Liegen nötigten. Sodann gleiche Erscheinungen im Kopf und im linken Arm, der linke Arm blieb 3—4 Wochen steif. Im Mai traten die Krämpfe einige Male in der ganzen linken Seite auf, besonders in der Herzgegend, dabei grosse Dyspnoe. Seit Ende Mai sind die Krämpfe wieder verschwunden. Patient gibt ferner an, dass in diesem Frühjahr seine Sehkraft abgenommen habe, dass die Zähne locker geworden, und dass sich Ohrensausen eingestellt habe. Seit Juni ist auch die Urinmenge vermehrt, Patient uriniert tagsüber ca. 10 mal, nachts 1—2 mal. In den letzten Monaten schwitzt Patient nicht mehr wie früher, und hat eine trockene Haut, die sich seit 8 Tagen zu schuppen beginnt, besonders an den Händen. In den letzten Monaten Gefühl von grosser Mattigkeit und Müdigkeit, besonders in den Beinen. Keine Kopfschmerzen, kein Husten, keine Magenbeschwerden. Zunge morgens belegt angeblich bräunlich.

Status praesens. Temperatur 36,5. Puls 98, weich. Gewicht 88 Pfund. Schwacher Körperbau, Ernährung äusserst reduziert. Muskulatur schwach, ganz geringes Fettpolster. Kachektische blasse Gesichtsfarbe. Haut sehr trocken, schuppt sich ab. Pupillen reagieren nicht sehr gut. Zunge schwach braun belegt. Zähne schwärzlich, kariös. Spina occipitalis externa stark hervorspringend.

Thorax paralytisch. Lungen, Grenzen vorne rechts an der 6ten Rippe, hinten rechts an der 10ten Rippe, hinten links an der 11ten Rippe. Schall überall sonor, überall Vesikuläratmen, hinten oben beidseits verlängertes Exspirium.

Herz. Spitzenstoss im 5ten Interkostalraum, sichtbar. Grenzen normal. 1ter Ton an der Spitze gespalten, die andern Töne rein. — Milz bedeutend vergrössert. Die Leber ragt 13 cm über den Rippenrand an der Mammillarlinie, und reicht bis einfingerbreit über den Nabel, und bis zur linken Mammillarlinie. Der untere Rand ist gut palpabel. die Leber fühlt sich hart an.

Die Patellarreflexe sind beidseits sehr schwach. Urin klar, blass, ins Grünliche schimmernd. Spez. Gewicht 1034. Kein Eiweiss. Zuckergehalt 6,3 %. Aceton (Eisenchloridreaktion). Urinmenge 6600 cm^3. In der Umgebung des Patienten macht sich ein starker Acetongeruch geltend.

Spitaleintritt 24. Oktober 1887.

29. Okt. Fleischdiät, dazu Kephyr und Karlsbader Wasser.

	Urinmenge	Zuckergehalt	Spez. Gewicht
1. Nov.	3100	3,1 %	1025
11. Nov.	2900	2,5 %	1029
16. Jan. 1888	2200	4,3 %	1057
20. Jan.	2000	1,9 %	1035

Patient erhält seit dem 9ten November wieder etwas Gemüse. Das Gewicht beträgt 90 Pfund. Seit Anfang Dezember bemerkt man einen Ascites, der anfangs wieder verschwindet, später im Januar wieder erscheint, und nun immer mehr zunimmt.

20. Jan. Leibesumfang 86 cm. Atembeschwerden. Die Zuckermengen im Urin nehmen ab, aber der Urin enthält Albumen. Die Kräfte nehmen zusehends ab, Hautfarbe livid, Atmung oberflächlich und beschleunigt. Puls klein und frequent.

28. Jan. Das Abdomen wird punktiert. Es entleert sich in einer Menge von 4 $^1/_2$ l. eine stark eiweisshaltige nicht zuckerhaltige rötlich gefärbte Flüssigkeit. Keine Temperaturerhöhung.

10. Februar. Patient ist sehr schwach, Puls kaum fühlbar, heftige Diarrhoe.

13. Februar Exitus.

Klinische Diagnose. Diabetes mellitus, Cirrhosis hepatis, Ascites, Nephritis.

Sektionsprotokoll 40/1888. 13. Februar 11 Uhr. Obduzent Herr Professor Roth.

Körperlänge 160 cm, Gewicht 43,71 Kilo. Haut sehr dünn, geringer Panniculus. Muskulatur sehr atrophisch, leicht oedematoes, Durchschnitt braunrot. Hautfarbe weiss, ebenso die Farbe der Konjunktiven.

Schnitt durch das Sternum schmutzig braunrot. Linke Lunge an der 2ten Rippe strangförmig verwachsen, im Pleuraraum vermehrte Flüssigkeit (150 cm^3). Rechte Lunge an der Basis adhaerent, sonst frei, etwas mehr Flüssigkeit im Pleuraraum (400 cm^3), von rötlicher Farbe.

Herzbeutel erweitert, enthält etwas klare, gelbe Flüssigkeit. Herz vergrössert, fettlos, mit zahlreichen Sehnenflecken. Blut in der Aorta flüssig, im linken Ventrikel geronnen. Im rechten Ventrikel dunkelrotes Blutgerinnsel. Der hintere Mitralzipfel etwas geschrumpft, sonst Klappen o. B. Endocard an der vorderen Wand des rechten Ventrikels diffus braun gefärbt, mit zahlreichen undeutlich gelblichen Einlagen. Linker Ventrikel hypertrophisch und erweitert. Vorhof erweitert. In der Spitze des linken Ventrikels ein bohnengrosser grauer Thrombus, central erweicht. Muskulatur etwas marmoriert, der Hauptsache nach braun.

Linke Lunge. Pleura des Oberlappens mit kleinen Knötchen bedeckt. Lunge an der Spitze und auch sonst lufthaltig, ausser an einer Stelle vorn, wo sich ein hühnereigrosser, unregelmässig gestalteter Käseknoten mit atelektatischer Umgebung vorfindet. Die Bronchien sind gerötet. Unterlappen oedematoes, dunkelrot, an der Basis atelektatisch, mit bohnengrossem Käseherd und kleinen Knötchen in der Umgebung. Auf der Pleura der rechten Lunge einige gelbe, leicht abstreifbare Auflagerungen, und spärliche

Knötchen. Die Spitze ist lufthaltig, ebenso ein grosser Teil des obern und mittleren Lappens, auch hier vereinzelte bohnen- bis wallnussgrosse Käseherde. Unterer Lappen zum grossen Teil atelektatisch mit kompakten nirgends erweichten Käseherden. Auf der Pleura diaphragmatica dextra ein bohnengrosser grossenteils käsiger Knoten.

Zungenwurzel abgeplattet, Follikel sehr spärlich. Rechte Tonsille narbig abgeplattet, Durchschnitt weiss gestreift. Schleimhaut des Pharynx fleckig gerötet durch Injektion feiner Gefässe. Untere Hälfte des Oesophag missfarbig, grünlich. Zellgewebe am Hals atrophisch, oedematoes. Die Lymphdrüsen an der Trachea teils schiefrig, teils gerötet, mit miliaren Knötchen durchsetzt.

Abdomen aufgetrieben, aber schlaff. In der Peritonealhöhle schmutzig braune Flüssigkeit. An den Darmschlingen sind schmutzig bräunlich gefärbte Teile mit einander verklebt. Auf dem Mesenterium zahlreiche grau gefärbte Knötchen mit rötlich gefärbter Nachbarschaft. Am parietalen Blatt zahlreiche Knötchen, die zum Teil durch Konfluenz zu einfrankstückgrossen flachen Knötchen und Platten verschmolzen sind. Das ganze Dünndarmmesenterium ist mit kleinen Knötchen besät, die Mesenterialdrüsen springen vor, sie sind stark vergrössert und zum Teil mit Konkrementen durchsetzt. Grosses Netz retrahiert zu wurstförmigem dem Colon transversum anliegendem rötlichem Strang.

Milz vergrössert, Durchschnitt chokoladefarbig, mit zahlreichen weissen Pünktchen. Konsistenz derb. Die Leber ist sehr gross, Gewicht ca. 3000 gr, in allen Teilen gleichmässig. Auf der Unterfläche bis erbsengrosse platte Käseknoten. Auf der Oberfläche frische zarte rötlich gefärbte Membran. Farbe schmutzig braunrot, fast chokoladefarbig, auf der Oberfläche spärliche miliare graue Knötchen. Konsistenz zähe. Schnitt hellbraun, nicht körnig, deutliche Tuberkel nicht sichtbar.

Magen. Schleimhaut mit einzelnen kleinen Haemorrhagieen, die Schleimhautfalten sind blass, sonst ist die Schleimhaut gerötet. Aus der Papille kommt bei Druck

auf die Gallenblase dünnflüssige Galle. Im Jejunum grünbraune Flüssigkeit, Darmwand oedematoes. Schleimhaut des Ileums succulent, rötlich, einzelne Falten schiefrig. Schleimhaut des Colon transversums stark gerötet und mit einzelnen schiefrigen Flecken besetzt, das Colon descendens teils diffus gerötet, teils bis hirsekorngrosse, auf Falten gelegene Ecchymosen in hellen Partien. Schleimhaut des S romanum und des Rektums schwarzrot, einzelne Falten schiefrig. Nirgends Geschwüre im Darmkanal.

In der Harnblase 150 cm^3 Urin von rötlichgelber Farbe. Linke Niere vergrössert, Kapsel an einigen Stellen adhaerent. Oberfläche dunkelrot. Auf dem Schnitt ist das Mark dunkelbraunrot, Rinde dunkelgraurot mit einzelnen Knötchen. Nierenbecken blass. Das Zellgewebe um die rechte Niere ist gallertartig, die rechte Niere ist wenig vergrössert, die Rinde weniger bluthaltig als links. Keine Knötchen. An der Oberfläche ein erbsengrosser, verwaschener, graubrauner Fleck, der keilförmig ins Innere geht. Rechter Hoden atrophisch, Durchschnitt schmutzig graubraun, ebenso der linke. Linke Nebenniere dunkelbraun im Innern, graubraun in der Rinde. Pankreas derb, Oberfläche dunkelgraurot, Durchschnitt körnig, gleichmässig hellbraun. Prostata zäh, schmutzig bräunlich gefärbt, nicht vergrössert. Synovia des rechten Kniegelenkes intensiv gelb, Knorpel von normaler Farbe.

Schädeldach regelmässig geformt, dolichocephal, ziemlich dick. Im Sinus longitudinalis flüssiges Blut. Innenfläche der Dura glatt, weiss. Zarte Häute des Gehirns leicht getrübt und oedematoes. Im rechten Seitenventrikel etwas gefärbte Flüssigkeit. Plexus chorioideus der Seitenventrikel schmutzig bräunlich, 3ter und 4ter Ventrikel erweitert. Thalamus opticus, Corpus striatum, Pons und Medulla alle etwas oedematoes sonst o. B.

Anatomische Diagnose: Diabetes mellitus, Tuberkulose der Lungen, Nieren, des Peritoneums, der Leber. Hepatitis interstitialis chronica. Colitis chron. Hydrothorax duplex. Braune Atrophie des Herzens. Auffallende Pigmen-

tierung der Leber, des Pankreas, der Milz, der Lymphdrüsen, des Knochenmarks, der Lungen. der Plexus chorioidei.

Mikroskopische Untersuchung.

Von beiden Fällen wurde eine Anzahl von Organen auch histologisch untersucht, und dabei besonders das Verhalten des Pigmentes betreffs Vorkommen, Verteilung und Reaktion auf Eisen studiert. Erst die mikroskopische Untersuchung ergab einerseits, dass die Verbreitung dieser pathologischen Pigmentierung eine grössere war, als die makroskopische Betrachtung schliessen liess — dies war zum Beispiel der Fall bei der Niere, der Lunge und dem Knochen — andererseits dass die Verbreitung des Pigmentes in einzelnen Organen, wie in der Leber, im Pankreas und in den Lymphdrüsen eine geradezu ungeheure war.

Die Präparate wurden in üblicher Weise gehärtet und in Celloidin eingebettet. Die Strukturverhältnisse wurden mit der Haemalaun-Eosinfärbung und in vielen Organen mit der Färbung nach van Gieson geprüft. Als Eisenreaktion eignete sich am besten nach meiner Erfahrung folgende Anwendung der Berlinerblaureaktion:

Ferrocyankali 20 % 3—5 Min.
Salzsäure 10 % 5—10 Min.
In Wasser gut spülen.
Boraxkarmin ca. ½ Stunde.
Salzsäurealkohol zur Differenzierung bis die Kerne deutlich werden.

I. Fall.

Leber. Schwache Vergrösserung. Man findet eine hochgradige Bindegewebsvermehrung. An Masse kommt das Bindegewebe beinahe dem Drüsengewebe gleich. Es zeigen sich viele frische Granulationsherde und neu entstandene Gallenkapillaren, und indem die Bindegewebszüge auch durch das Parenchym hinziehen, ist die Acinuszeichnung nicht mehr karakteristisch. Die normale histologische Topo-

graphie ist vollständig verwischt. Die Leberzellinseln sind teils von runder Form und ziemlich klein, teils nach einer Seite in die Länge gezogen, und teils in kleine Leberzelläppchen und Balken zerlegt. Die Konturen der Leberzellinseln sind meist nicht scharf, und man sieht deutlich einen Übergang des Bindegewebes in die peripheren Randpartieen. Überall in den fibrösen Zügen und im Parenchym liegt Pigment in enormer Menge. Dieses ist im Bindegewebe im Ganzen streifig, in den besser erhaltenen Leberzellinseln gemäss ihrem Aufbau radiär, sonst im Parenchym ganz unregelmässig angeordnet. Die Kreuzungsstellen der Bindegewebszüge sind besonders befallen.

Starke Vergrösserung. Man sieht jetzt erst deutlich, wie wenig scharf das Bindegewebe von den peripheren Teilen der Acini getrennt ist, und wie es zwischen die Leberzellbalken eindringt, ja sogar einzelne Leberzellen umspinnen kann. Besonders gut wird dies bei der van Gieson-Färbung sichtbar.

Die Pigmentanhäufung ist eine ungeheure. Die stark pigmentierten Leberzellen sind oft schwer zu erkennen, da der Kern verdeckt ist, sie scheinen meist etwas vergrössert zu sein. Im Bindegewebe liegt das Pigment am dichtesten an den Kreuzungsstellen der einzelnen Bindegewebszüge. Es liegt hier stellenweise in Zellen, sonst aber in Klumpen, bei denen man nicht sagen kann, wo sie liegen. Die Epithelien vieler Gallengänge sind ebenfalls pigmentiert, einzelne neugebildete Gallengänge sind ganz frei von Pigment. Die Form des Pigmentes ist feinkörnig und zackig, oft ist es zu ziemlich grossen Klumpen und Schollen zusammengebacken. Krystalle sind nirgends zu sehen. Die Farbe des Pigmentes ist braungelb. Weitaus der grösste Teil des Pigmentes gibt die Eisenreaktion. Das Pigment, das die Reaktion nicht zeigt, ist immer feinkörnig, und findet sich besonders im Bindegewebe, vor allem in der Leberkapsel. Übergänge von beiden Pigmenten kommen vor, auch kann man in ein und derselben Zelle beide Pigmente vorfinden. Manche Gallengänge sind nekrotisch, die Epithelien sind

kernlos und grobkörnig, auch eine grosse Zahl von Leberzellen ist kernlos, und in verschiedenem Grad zerfallen. Alle Leberzellen enthalten mehr oder weniger Pigment. Von den Zellen, die vereinzelt im Bindegewebe liegen sind zum Teil nur noch die Pigmentklumpen zu sehen, dann gibt es Übergänge, wo man Zellen noch erkennen kann. Fettige Infiltration ist in vielen Leberzellen vorhanden. In einigen Stellen des Präparates ist überhaupt keine Struktur des Gewebes mehr zu erkennen, sondern bloss eine von Eosin gefärbte Masse und Pigment.

Pankreas (Kopf). Das Pankreas ist in der Weise postmortal verändert (Autodigestion), dass die Struktur nur an wenigen Stellen erkennbar, und speziell über das Verhalten der Langerhans'schen Inseln nichts auszusagen ist. Beinahe der gleiche Reichtum von Pigment ist vorhanden wie in der Leber. Vereinzelt oder zu kleinen Gruppen angeordnet liegen die Acini, die durch mächtige Bindegewebszüge (Pankreascirrhose) getrennt sind, zerstreut im Gewebe. Sie sind an Zahl bedeutend vermindert. Die Drüsenzellen sind unregelmässig geformt, vergrössert, die Kerne sind nur stellenweise gefärbt, oft von Pigment überdeckt, das Protoplasma spärlich. Die Pigmentierung des verbreiterten Bindegewebes ist spärlicher als die der Drüsenzellen, die beinahe alle pigmentiert sind. Das Pigment ist im Bindegewebe und in den Parenchymzellen grobkörnig geformt, in letzteren zum Teil auch klumpig. Es liegt in und ausserhalb von Zellen. Die kleinen Ausführungsgänge des Pankreas sind vermehrt, die neugebildeten Gänge zum Teil pigmentfrei, ihre Kerne deutlich gefärbt. Bei der Eisenreaktion findet man ähnliche Verhältnisse wie in der Leber, beide Arten von Pigment können in einer Zelle vorkommen. Das Haemosiderin herrscht im Ganzen vor, und liegt mehr in den Drüsenzellen, während das Haemofuscin im Bindegewebe in den Ausführungsgängen und in den Blutgefässwandungen angetroffen wird.

Portale Lymphdrüsen. Das typische Bild einer Lymphdrüse ist etwas verwischt, indem die einzelnen Follikel

weniger scharf hervortreten. Das Pigment ist meist zu Klumpen und Schollen zusammengebacken und liegt inner halb und ausserhalb der Zellen. Die Zellkerne sind oft kaum mehr zu sehen. Es scheint auch hier, ähnlich wie in der Milz, dass das Pigment sich besonders um die Follikel respektive um die Markstränge herum gruppiert. In den Trabekeln, die zum Teil stark verbreitert sind, findet sich nur wenig Pigment. Weitaus das meiste Pigment gibt die Eisenreaktion. Die zentralen Partieen des lymphoiden Gewebes sind stärker von Pigment durchsetzt als die peripheren, in denen viele Blutungen zu sehen sind; doch sieht man auch an den Sinus sowohl Haemosiderinpigmentierung der endothelialen Zellen, welche die intrasinuösen Maschen bilden, sowie die Sinus auskleiden, als auch neben vielen roten Blutkörperchen, welche die Sinus ziemlich stark ausdehnen, grössere freie pigmentierte Zellen im Innern der Maschen.

Lymphdrüsen am Pankreas. Sie zeigen ähnliche Verhältnisse wie die portalen Lymphdrüsen. Die bindegewebige Induration ist nicht so stark ausgeprägt.

Milz. Das fibröse Element ist beträchtlich vermehrt, die Trabekel sind verdickt und enthalten Spuren von Pigment. Dieses liegt sonst in der Pulpa zerstreut in Form von kleineren und grösseren Körnchen und Klumpen. Pigment, das die Eisenreaktion gibt, liegt besonders um die Malpighischen Körperchen herum, die selbst sehr klein und ziemlich frei von Eisen sind, oder findet sich dicht unterhalb der Kapsel angeordnet. Die Blutgefässe sind stark gefüllt. Ziemlich viel Blutungen in der Nähe der Trabekel und der Malpighischen Körperchen; an letzteren Stellen tritt dann das adenoide Gewebe noch mehr zurück, und beschränkt sich oft auf Spuren, welche das Arterienästchen des Follikels umgeben.

Herz. In der Muskulatur findet sich Pigment, das die Eisenreaktion zeigt, in beträchtlicher Menge vor. Es besteht aus feinen Körnchen, und ist meist durch Lagerung an den Kernpolen spindelförmig angeordnet. Die Partieen gegen

das Epicard hin sind im Ganzen stark pigmentiert, beinahe jede Zelle hat hier Haemosiderinpigment. Die Querstreifung ist weniger deutlich als normal, die Muskelfasern sind ziemlich dick, teilweise fragmentiert, die Kerne sind gross, zeigen vielfach direkte Teilung, oder man sieht 2 Kerne. Die Kerne sind überall gut sichtbar. Abgesehen von dem Haemosiderin findet man noch ein Pigment, das die Eisenreaktion nicht gibt, und von welchem man wegen der typischen Lokalisation sagen muss, dass es dem gewöhnlichen atrophischen Pigment zu entsprechen scheint. Die Wandungen der Gefässe zeigen normale Struktur, enthalten etwas Pigment, das die Eisenreaktion nicht gibt. Die Gefässe sind stark mit Blut gefüllt.

Niere. Die Niere zeigt das Bild einer ziemlich stark ausgeprägten parenchymatösen Nephritis. Eine sehr grosse Anzahl gewundener und auch gerader Harnkanälchen lässt keine Kernfärbung mehr zu Stande kommen. Pigment findet sich im Ganzen ziemlich wenig, es liegt fast ausschliesslich in den Epithelien einiger gewundener Harnkanälchen IIter Ordnung, wobei die dreieckigen Rindenfelder dieser Schaltstücke oft sehr deutlich hervortreten, sowie einiger aufsteigender Schleifenschenkel. Alles Pigment gibt die Eisenreaktion, es ist meist feinkörnig zum Teil aber auch klumpig, liegt in den Epithelzellen, die es oft ganz ausfüllt, und auch ausserhalb der Zellen. Die Glomeruli sind frei von Pigment. Die Kapillaren ebenso die Venen sind stark injiziert. In einigen gewundenen Harnkanälchen finden sich hyaline Cylinder.

Nebenniere. Auch die Nebenniere beteiligt sich an der Haemochromatose. Veränderungen an der Struktur des Gewebes sind nicht wahrzunehmen. Die Kernfärbung ist überall eine deutliche, in der Zona glomerulosa sind die Kerne blass. Das Pigment ist im ganzen Organ verbreitet, ist feinkörnig (nur an einzelnen Stellen sieht man kleine Klumpen), liegt meist in Zellen und füllt dieselben oft ganz aus, ist in der Zona reticularis feinkörniger als in der Zona glomerulosa. Bei der Eisenreaktion zeigt es sich, dass das

Pigment in der Rindensubstanz, und zwar in der äussersten Schicht, wo das Pigment besonders stark verbreitet ist, sich blau verfärbt und überall einen zierlichen Saum bildet. Die tieferen Schichten der Rinde enthalten nur äusserst spärlich Pigment, das die Eisenreaktion gibt, reichlicher dagegen das andere Pigment. Im Mark findet man beide Pigmente, das Haemosiderin überwiegt.

Glandula thyreoidea. Die Follikellumina sind erweitert, und mit vermehrter homogener Colloidmasse ausgefüllt. Die Epithelzellen sind im Ganzen abgeplattet und zum Teil abgestossen. Es findet sich fast nur solches Pigment, das die Eisenreaktion gibt. Das Pigment liegt fast überall in den Epithelzellen der Acini, besonders in denen, die noch wenig stark erweitert sind. Das Bindegewebe enthält zwar nur an wenigen Stellen, aber grössere Ansammlungen von Pigment, zum Teil solches, das keine Eisenreaktion gibt. Die Arterien sind ohne Besonderheiten. Einzelne Acini sind ganz mit Blut angefüllt. Dieses enthält zahlreiche, abgerundete, sehr verschieden grosse Zellen mit deutlichen Kernen und einem Protoplasma, das von feinkörnigem Pigment durchsetzt ist. Man kann Übergänge erkennen von Zellen, die noch an der Wand sitzen, und von solchen, die sich abgestossen haben. Identische Zellen findet man in den bindegewebigen Septen reihenförmig angeordnet, oft gegen einander abgekanntet, oder zu kleinen Haufen gruppiert; andere pigmentierte Zellen des Zwischengewebes haben dagegen längliche spindelige Gestalt, oder es lassen sich länglich spindelige, zuweilen verästelte, körnig pigmentierte Formen im Zwischengewebe überhaupt nicht mehr deutlich als Zellen erkennen.

Knochen. 1. Wirbel. Das ganze lymphoide Knochenmark ist stark von Blut durchsetzt. In dieser blutreichen Masse sind zahlreiche Fettzellen eingeschlossen. Riesenzellen sind nur spärlich vorhanden. Pigment findet man erst an den Präparaten mit Eisenreaktion, es liegt in Form von Klumpen oder von feinen Körnern in einzelnen Markzellen. Einige Markzellen sind diffus blau gefärbt.

2. Sternum. Die Corticalis ist dünn. Im Knochenmark sind die gleichen Verhältnisse wie beim Wirbel.

Haut (rechter Vorderarm). In der Epidermis sitzt das Pigment ausschliesslich in den basalen Zellen des Stratum Malpighi über den Papillen des Coriums. Es gibt keine Eisenreaktion. Im Corium liegt das Pigment in vereinzelten Bindegewebszellen und im Unterhautfettgewebe an einzelnen Stellen zwischen den Fettzellen. Es sind hier beide Arten von Pigment vertreten. Das Pigment ist zum Teil feinkörnig, zum Teil klumpig.

II. Fall.

Leber. Das Bindegewebe ist stark entwickelt, und schliesst verschieden grosse Leberzellinseln (Pseudoacini) ein. Auch in den besser erhaltenen Acini sind Bindegewebszüge zwischen den Leberzellreihen zu sehen. Die meisten Leberzellen sind gut erhalten, zeigen scharf gefärbte Kerne, viele sind bedeutend kleiner geworden, und manche haben die Kerne verloren. Hier auch findet man Tuberkel zum Teil mit Verkäsung und Riesenzellen; sie liegen meist in der Peripherie der Pseudoacini, und drängen sich zum Teil in dieselben hinein. Pigment liegt in Form grosser Körner oder Klumpen im interstitiellen Gewebe, als feine Körner in den Leberzellen. Die Epithelien neugebildeter Gallenkapillaren enthalten zum Teil auch Pigment. Die Eisenreaktion gelingt ziemlich gut, doch werden die meisten Leberzellen und auch die Epithelien der Gallengänge diffus gefärbt. Das klumpige Pigment färbt sich grün.

Pankreas. Das Bindegewebe um die grossen Gefässe herum und um die Acini herum ist stark vermehrt (Pankreascirrhose). Vollständig erhaltene Läppchen sind nicht zu finden, dagegen an vielen Stellen abgelöste Epithelien, die gut erhalten sind, deren Kerne deutlich markiert sind, und deren Protoplasma, das einen kleineren Raum als der Kern beansprucht, scharf begrenzt ist. In den meisten Läppchen haben die Epithelzellen ihre Kerne verloren, sie sind stark in Zerfall begriffen. Im interlobären Bindegewebe

zumal in den Knotenpunkten der Bindegewebszüge findet man in grosser Menge Pigmentklumpen, in grosser Menge liegt Pigment auch in den Acini selbst in körniger Form. In den Läppchen, in denen der Zerfall der Zellen am stärksten ausgesprochen ist, findet man freie Pigmentkörnchen und auch solche, die in Resten von Protoplasma eingeschlossen sind. Sichere Langerhans'sche Inseln lassen sich nicht nachweisen. Jedenfalls sind auch keine hyalin-sklerotisch veränderte Inseln vorhanden. Diese stark veränderten Läppchen werden von einem Netzwerk von bindegewebigen Fasern durchzogen, in dessen Maschen körniges Pigment und eine körnige Protoplasmamasse als Rest von zerfallenen Zellen liegt. Die Epithelien der Ausführungsgänge sind meist gut erhalten, schliessen auch stellenweise spärliche Pigmentkörner ein. Alles Pigment gibt mehr oder weniger deutlich die Eisenreaktion.

Milz. Die Trabekel sind etwas verdickt, das Bindegewebe vielfach hyalin, ebenso die Arterien im Follikelinnern. Die Pulpa ist sehr blutreich, die Blutgefässe sind stark gefüllt, und zwischen den Pulpazellen liegen in grosser Menge rote Blutkörperchen verstreut. Die Follikel sind deutlich, aber wenig scharf begrenzt. Überall in der Pulpa ist Pigment in Form von Körnern und grossen Klumpen abgelagert, das Pigment bildet stellenweise, indem es zusammenfliesst, ganze Felder und Flecken; das ist am häufigsten direkt aussen von den Trabekeln der Fall, welche dadurch von Pigment förmlich umsäumt erscheinen. Weitaus das meiste Pigment gibt die Eisenreaktion, nur an einzelnen kleinen Körnchen ist die Reaktion nicht zu erkennen. In den Trabekeln um die Gefässe herum liegt auch etwas Pigment. Es finden sich spärliche miliare Tuberkel mit Verkäsung im Zentrum und mit Riesenzellen.

Herz. Die Muskelfasern sind dick, die Querstreifung ist undeutlich, viele Kerne sind sehr gross, bläschenförmig. Das interstitielle Bindegewebe ist entschieden stärker entwickelt als gewöhnlich. Darin liegen grosse Pigmentklumpen von dunkelgelber Farbe, die aus feineren Körnchen bestehen,

die zum Teil Bindegewebszellen entsprechen. Ausserdem findet sich Pigment in Form feiner Körnchen von blassgelber Farbe stellenweise in grosser Menge an den Polenden der Muskelkerne. Bei der Eisenreaktion gibt das klumpige Pigment zum Teil deutliche Reaktion, zum Teil nimmt es nur grünliche Farbe an. Die Pigmentkörner in den Muskelzellen geben keine deutliche Reaktion, es färbt sich die ganze Zelle blau, besonders um den Kern, an den Stellen die den Körnchen entsprechen.

Niere. Die Gefässe sind stark gefüllt, die Kerne der meisten Epithelien, die hie und da Vakuolen enthalten, sind deutlich, das Protoplasma ist gröber gekörnt als gewöhnlich. Die Glomeruli sind vergrössert, füllen die Bowmann'sche Kapsel ganz aus. Auch hier ist Pigment vorhanden, es ist feinkörnig, und liegt fast ausschliesslich in den gewundenen Harnkanälchen IIter Ordnung, es liegt gruppenweise, und kommt da, wo es vorhanden ist, in grosser Menge vor, und füllt die ganzen Zellen aus. In den Epithelien einzelner Glomeruli findet sich auch Pigment. Die pigmentierten Epithelien sind vielfach von ihrer Basalmembran abgelöst. Alles Pigment gibt deutlich die Eisenreaktion.

Lunge. Ausser den chronischen tuberkulösen Veränderungen findet man auch hier eine Ablagerung von Pigment von brauner Farbe, neben dem gewöhnlich vorkommenden schwarzen Kohlenpigment. Das Pigment liegt in Form von kleinen Körnchen und Klumpen im Lumen von Alveolen, von einzelnen Gefässen, im Bindegewebe (besonders um die Gefässe herum). Bei der Eisenreaktion gibt es nur andeutungsweise zum kleinen Teil eine Reaktion. Die Blutgefässe sind stark gefüllt. Im Bereich der bei makroskopischer Untersuchung bis hirsekorngrossen tuberkulösen Herde sind die Alveolen von Fibrin oder von desquamierten Epithelien in den peripheren Partieen, in den zentralen Partieen von rundkernigen Zellen eingenommen. Stellenweise findet man auch kleine Blutungen im Bindegewebe, die in das Lumen einer Alveole sich fortsetzen. Andere Herde zeigen Anfänge von Nekrose, die Kerne verschwinden all-

mählich. Die zentralen Partieen werden fast kernlos, zeigen keine Struktur mehr.

Bevor ich die Besprechung meiner beiden Fälle fortsetze, und auf das Wesen der allgemeinen Haemochromatose näher eingehe, will ich noch in kurzer Übersicht die analogen Krankheitsfälle von Cirrhose pigmentaire, 5 an der Zahl, die bis jetzt in der Literatur besprochen wurden, zusammenstellen, ebenso die Fälle von Diabète bronzé, die seit dem Erscheinen der Arbeit von Anschütz publiziert worden sind. Es wurden bei der Zusammenstellung nur die Fälle verwertet, bei denen auch die Sektion und eine mikroskopische Untersuchung die Diagnose der Haemochromatose feststellte. Bei den meisten Fällen wurde eine grosse Zahl von Organen histologisch untersucht.

1. Autor: Letulle.

L. 58 Jahr alt, Maurer. Spitaleintritt 6. Februar 1896. Ist seit 14 Tagen krank, leidet an grosser Müdigkeit, Schmerzen in den Seiten, Kopfweh und Schlaflosigkeit. Hat Brechreiz und Diarrhoe. War bis jetzt von guter Gesundheit. Angeblich kein Alkoholismus. Keine Angaben über Hautfarbeveränderung.

Klinische Diagnose: Grippe à forme thyphoide.

Der Allgemeinzustand wird immer schlimmer, es tritt eine Pneumonie auf und Patient stirbt am 16. Februar. Im Urin, der im ganzen Verlauf dieser Krankheit und auch schon früher untersucht wurde, fand sich nie Zucker.

Autopsie. Leber ist sehr gross, Gewicht 2500 gr, Farbe rotbraun, Oberfläche körnig. Im Coecum sind die Solitärfollikel etwas hervorstehend und sind schwarz pigmentiert, sonst Darmkanal o. B. Das Pankreas ist blutreich, von braungelber Farbe (café au lait foncé), von normaler Konsistenz. Die Lymphdrüsen am Pankreas und am Leberhilus sind chokoladebraun, diejenigen im hintern Mediastinum und in der Lumbalgegend rotbraun gefärbt. Milz gross, Gewicht 450 gr, Länge 15 cm. Perisplenitis fibrosa. Glandula thyreoidea dunkel gefärbt.

Mikroskopische Untersuchung. Haemochromatose der Leber, des Pankreas und der Lymphdrüsen. Die Leber ist stark cirrhotisch verändert, weniger das Pankreas. L'examen

microscopique des autres organes n'offrait rien de notable, en dehors de leur pigmentation discrète.

Anatomische Diagnose: Cirrhosis hepatis. Allgemeine Haemochromatose.

2. Autor: Letulle.

J. F. 43 Jahr alt, Küfer, starker Alkoholiker, 11. April 1896 Spitaleintritt wegen Herzbeschwerden, nachdem Patient schon 7 oder 8 Mal wegen des nämlichen Leidens im Spital behandelt wurde.

Klinische Diagnose: Cirrhosis hepatis hypertr. Dilatatia cordis.

Patient stirbt am 27. Juni 1896 an den Erscheinungen einer Herzinsufficienz. Im Urin nie Zucker, seit April etwas Albumen. Seit ca. $^1/_2$ Jahr bemerkt man eine blaue cyanotische Verfärbung des ganzen Körpers, die aber keine Aehnlichkeit hat mit der Farbe beim Diabète bronzé.

Autopsie. Die Leber ist sehr gross, Gewicht 3170 gr, lässt sich wegen vieler Verwachsungen mit der Umgebung schwer herauslösen. Farbe braunrot, ähnlich wie Mahagoniholz. Schon makroskopisch ist eine stark ausgebildete Cirrhose deutlich erkennbar. Ascites 9—10 l, klare gelbliche Flüssigkeit. Im kleinen Becken findet man einen alten Herd von chronischer Peritonitis in der Grösse eines 5 Frankenstückes, und von rostbrauner Farbe. Die Milz ist ebenfalls ziemlich stark verwachsen, Gewicht 315 gr, ist sehr blutreich, und von rotbrauner Farbe. Die Lymphdrüsen am Leberhilus, am Pankreas, an der Aorta, an der Vena cava inferior, am Oesophag, hinter dem Sternum am Hals sind chokoladebraun gefärbt. Die Mesenterialdrüsen sind o. B., ebenso der Ductus thoracicus. Das Pankreas ist sehr stark pigmentiert, blutreich. Grösse und Form o. B. Das ganze Organ ist in einer braun gefärbten Fettschicht eingebettet. Darmkanal o. B. Testes braun gefärbt, Nieren blutreich. Die äusserste Rindenschicht der Nebenniere ist stark pigmentiert, ein feiner Saum umzieht das ganze Organ. Die Marksubstanz ist stärker gefärbt als normal. Herz, starke Erweiterung des rechten Ventrikels. Klappen o. B. Muskulatur dunkler gefärbt als normal. Alte Pericarditis. In den Lungen 2 kleine tuberkulöse Herde.

Tela chorioides und Plexus chorioides sind so stark braun gefärbt wie die Lymphdrüsen. Die Glandula submaxillaris, die Parotis und ihre benachbarten Lymphdrüsen sind braun gefärbt, ebenso die Glandula thyreoidea und das Knochenmark. Makroskopisch zeigt die Haut keine Veränderungen.

Mikroskopische Untersuchung: Hochgradige Cirrhose der Leber und Sklerose des Pankreas. Haemochromatose von Leber, Pankreas, Lymphdrüsen, Herz, Milz, Niere, Nebenniere, Lunge, Testes, Parotis, Glandula thyreoidea, submaxillaris, sublingualis, Knochenmark, Tela und Plexus chorioides, Haut.

Anatomische Diagnose: Cirrhosis hepatis. Pankreassklerose. Tuberkulose der Lungen. Dilatatio cordis. Ascites. Allgemeine Haemochromatose.

3. Autor: Letulle.

E. H. männlich, 28 Jahr alt. Spitaleintritt am 25. Februar 1897 wegen einer Bronchopneumonie, an der er am 28. Februar stirbt. Im Urin kein Zucker und kein Eiweiss. Patient war seit 14 Tagen krank, war früher angeblich immer gesund, nur einmal im 14ten Jahr war er wegen Brustkatarrh 1 Monat bettlägerig. Intra vitam erschien die Leber normal, die Milz vergrössert.

Klinische Diagnose: Bronchopneumonie.

Autopsie: Ausgesprochene Pneumonie im linken Oberlappen und beginnende rechts. Leber gross, der untere Rand scharf, die Oberfläche glatt. Die Farbe ist gelblich, die gelben Flecken sind aber durch braunrote Partieen umgeben, so dass das Aussehen ein geschecktes ist. Die Konsistenz ist derber als normal. Auf dem Schnitt erkennt man leicht das Bild einer Cirrhose. Die Lymphdrüsen am Leberhilus und beim Pankreas sind dunkelbraun gefärbt. Milz, 110 gr schwer, ist ein wenig verfärbt. Keine Perisplenitis. Pankreas ziemlich klein, ist nur in mässigem Grad braun verfärbt. Konsistenz normal. Darmkanal o. B. Glandula submaxillaris und thyreoidea ein wenig braun verfärbt. Nieren blutreich. Nebennieren o. B. Tela und Plexus chorioides mehr als gewöhnlich verfärbt, ebenfalls die Glandula pituitaria. Herz o. B.

Mikroskopische Untersuchung. Cirrhosis hepatis (wenig vorgeschritten). Keine Sklerose des Pankreas, aber starke Pigmentation. Haemochromatose von Leber, Pankreas, Milz (sehr stark), Herz, Nieren (in geringem Grad), Nebennieren, Glandula thyreoidea, submaxillaris, pituitaria, Lymphdrüsen und Haut.

Anatomische Diagnose: Bronchopneumonie. Cirrhosis hepatis. Allgemeine Haemochromatose.

4. Autor: Richardière.

Pr. Arbeiter in einer Münzwerkstätte, 44 Jahr alt, kam in schwer krankem Zustand am 26. Februar 1895 in das Spital. Patient ist beinahe in komatösem Zustand und gibt nur mit grosser Mühe Antwort, klagt über heftige Schmerzen in der Gegend der Nieren und im rechten Hypochondrium, er fühlt sich erst seit 14 Tagen krank, ist früher angeblich nie krank gewesen. Appetit schon seit langer Zeit gering, kein Durstgefühl, ist nicht abgemagert. Starker Alkoholismus. Das Auffallendste am Patienten ist seine dunkle Hautverfärbung wie bei einem Mulatten. Die dunkle Farbe ist ohne Grenze über die ganze Haut ausgebreitet, an gewissen Stellen wird sie beinahe so dunkel wie Tinte. Besonders dunkel gefärbt sind Nacken, untere Partie der Beine, Scrotum, Rückenfläche der Hände.

Die Schleimhaut des Mundes und die Konjunktiven sind gleichmässig grau verfärbt. Die dunkle Hautverfärbung wurde von den Angehörigen schon seit 2 Monaten bemerkt, und soll von Tag zu Tag rapid zugenommen haben. Auf beiden Lungen findet man eine manifeste Tuberkulose. Die Leber ist gross, überschreitet den Rippenbogen, und füllt das ganze rechte Hypochondrium aus. Die Palpation der Leber ist schmerzhaft. Keine Ascites. Keine Temperaturerhöhung. Im Urin kein Eiweiss und kein Zucker. Exitus am 28. Februar.

Klinische Diagnose: Cirrhose pigmentaire avec mélanodermie. Diabète bronzé?

Autopsie. Ausgebreitete Lungentuberkulose. Les anses intestinales présentent une coloration ardoisée, répartie en larges bandelettes, dirigée dans le sens du trajet de l'intestin. Die Leber ist doppelt so gross als normal, die Hypertrophie ist eine

gleichmässige. Die Farbe der Leber ist braun. Keine körnige Beschaffenheit. Konsistenz hart. Milz gross. Nieren und Nebennieren o. B. Le pancreas de volume normal est induré.

Mikroskopische Untersuchung. Cirrhosis hepatis mit starker Haemosiderinpigmentation. Nebenniere. Dans les fines travées conjonctives séparent les cellules glandulaires, on trouvait également du pigment analogue à celui que nous avons rencontré dans le foie, mais ce pigment n'était pas très abondant. Es wurden nur Leber und Nebennieren untersucht.

Anatomische Diagnose: Cirrhose pigmentaire mit allgemeiner Haemochromatose.

4. Autor: Abbot.

Marie G., 50 Jahr alt, unverheiratet. Spitalaufnahme im Juli 1897. Leidet seit 2 Jahren an Magenbeschwerden, muss häufig brechen. Starker Alkoholismus. Hie und da Epistaxis. Schlechter Ernährungszustand, Arteriosklerose, Tuberkulose der Lungen. Über die Lebergrenzen keine Angaben. Milz stark vergrössert. Im Epigastrium fühlt man einen harten derben Tumor mit rauher Oberfläche, ohne deutlich bestimmbare Grösse. Die Haut des ganzen Körpers zeigt eine dunkelgraublaue Verfärbung, die besonders an Gesicht, Nacken und Händen stark ausgeprägt ist. Während des Spitalaufenthaltes nimmt die Verfärbung immer mehr zu, besonders an den exponierten Stellen des Körpers, und die Haut wird schliesslich so dunkel wie Aschenfarbe. Patientin wurde im Spital die „blaue Marie" genannt. Im Urin hie und da etwas Albumen, nie Zucker. Kein Ikterus. 15. April 1898 Exitus.

Klinische Diagnose: Maligue Disease der Leber entweder allein oder in Verbindung mit dem Pankreaskopf, oder Lebercirrhose.

Autopsie. Leber, rotbraun, Gewicht 1550 gr, Oberfläche rauh, der rechte Lappen etwas zusammengeschrumpft. Konsistenz hart. Keine Ascites. Pankreas klein, von rotbrauner Farbe.

Mikroskopische Untersuchung aller Organe.

Anatomische Diagnose: Cirrhosis hepatis. Pancreatitis interstitialis. Haemochromatose von Leber, Pankreas, Herz, Nieren, Milz, Lymphdrüsen, Nebennieren, Haut.

6. Autor: Wyss.

Patient 50 Jahr alt, Arzt. Wurde vor ca. 2 Jahren zum 1ten mal untersucht, es liess sich eine Vergrösserung der Leberdämpfung nachweisen, besonders des linken Lappens (sonst war die Untersuchung negativ). Urin o. B. Vor $^1/_4$ Jahr, im November 1898, traten die Symptome des Diabetes auf. Starker Kräfteverfall. Zucker im Urin. Leberschwellung, kein Ascites, kein Ikterus, aber doch etwas dunklere Färbung der Haut, besonders des Gesichts und der Hände. Keine Albuminurie. Tod nach kurzem Bettlager im Februar 1899 in Coma diabeticum.

Klinische Diagnose: Diabetes mellitus. Cirrhosis hepatis.

Autopsie. Die vergrösserte Leber bietet das Bild einer Cirrhose, die Farbe des Lebergewebes ist braungelb, obwohl Ikterus fehlt. Die auffallendste Veränderung zeigt das Pankreas. An seiner Stelle scheint ein Klumpen Fettgewebe von der Form der Bauchspeicheldrüse, nur etwas grösser als diese, zu liegen. In diesem Fett ist ein aus zahlreichen chokoladebraunen Lappen und Läppchen bestehendes Organ eingebettet, das anscheinend noch erhaltene, aber auf mindestens $^1/_4$ bis $^1/_6$ seines normalen Volumens reduzierte Pankreas. Die dunkelgelbbraune Farbe fällt besonders auch auf. Die umliegenden Lymphdrüsen erscheinen ebenfalls auffallend wegen ihrer rotbraunen Farbe.

Mikroskopische Untersuchung von Leber, Pankreas und Lymphdrüsen.

Anatomische Diagnose: Diabetes mellitus, Lebercirrhose. Haemochromatose der Leber, des Pankreas und der Lymphdrüsen.

7. Autor: Lépine.

Mann, 45 Jahr alt, Winzer. Spitaleintritt am 22. Januar 1903 in äusserst kachektischem Zustand. Starker Alkoholismus seit langer Zeit. Patient leidet seit ca. 8 Monaten an Diabetes mellitus. Leberdämpfung überragt mehr als 3 fingerbreit den Rippenrand. Milz gross, Ascites. Die Venen der vorderen Bauchwand sind sehr deutlich ausgeprägt. Urinmenge im Tag mehr als 2 l.. Urin stark zuckerhaltig (14 %). Die Haut ist dunkel

bronziert. Diese Hautveränderung soll sehr alt sein. Patient starb am 1. Februar 1903. Der Zucker war einige Tage vor dem Tod im Urin vollständig verschwunden.

Klinische Diagnose: Diabetes mellitus, Lebercirrhose.

Autopsie. Leber, Gewicht 2400 gr, de couleur gris sale, ardoisé, cirrhotisch verändert. Le pancreas était petit et altéré, mais peu ardoisé. Sauf les abscès miliaires des reins et un ulcère de l'estomac, les autres organes ne présentaient rien de particulier.

Mikroskopische Untersuchung. Nur die Leber wurde untersucht.

Anatomische Diagnose: Lebercirrhose, Diabetes mellitus, Haemochromatose der Leber (und des Pankreas?)

8. Autor: Beattie.

Jell. W. 39jähriger Mann, ist schon 2 mal in früheren Jahren wegen Glykosurie behandelt worden. Hat seit 1 Jahr (Nov. 1899) wieder Diabetes. Am Tage der Aufnahme Zuckermenge 310 gr im Urin des ganzen Tages. Bronzefarbe der Haut, besonders im Gesicht und der rechten Hohlhand im Gebiet des N. ulnaris (der vor mehreren Jahren bei einem Trauma durchschnitten wurde). Am 12. Tag nach dem Spitaleintritt Exitus im Koma. Patient war kein Alkoholiker. Die braune Hautfarbe wird seit 1 Jahr beobachtet. Keine Angaben über Epistaxis oder andere Blutungen.

Klinische Diagnose: Diabetes mellitus.

Autopsie. Leber 2900 gr schwer, von chokoladebrauner Farbe und granulierter Oberfläche, die kleinen Knötchen von verschiedener Grösse. Pankreas Gewicht 180 gr, mit der Umgebung, besonders mit dem Colon transversum verwachsen. Pankreas ebenfalls von chokoladebrauner Farbe. Konsistenz sehr derb. Milz Gewicht 180 gr. Kapsel verdickt, Trabekel verbreitert. Die Lymphdrüsen am Pankreas von chokoladebrauner Farbe. Nieren und Herz makroskopisch o. B.

Mikroskopische Untersuchung aller wichtigen Organe ausser der Haut.

Anatomische Diagnose: Diabetes mellitus. Cirrhosis hepatis. Pankreassklerose. Haemochromatose von Leber, Pankreas, Lymphdrüsen, Milz, Nieren und Nebennieren.

9. Autor: Parker.

C. R. 65 Jahr alter Mann. Spitaleintritt am 20. Februar 1903 wegen Diabetes mellitus. Im Urin $5\,^1/_2\,\%$ Zucker. Patient war früher immer gesund, ist jetzt stark abgemagert. Kein Alkoholismus. Die Haut ist dunkel metallisch gefärbt, besonders im Gesicht, im Nacken und rings um den Sitz eines alten, varicösen Geschwürs an einem Bein. Leber und Milz sind nicht palpabel, keine Oedeme, keine Vergrösserung des Leibes. Puls schwach. Keine Neigung zu Nasenbluten oder zu andern Blutungen. Trotz Diät Zucker nur wenig abgenommen. Tod am 31. März.

Diagnose: Diabetes mellitus.

Autopsie. Die allgemeine Hautfarbe ist dunkler als normal. Im Gesicht sind die Ohren- und Schläfengegend, sonst am Körper die Axillae, die Schambeingegend, die Narbe eines varicösen Geschwürs am rechten Schienbein, die Brustwarzen und die Genitalien besonders stark verfärbt. An einzelnen Stellen sind über der Haut tief dunkle Pigmentflecken scheckig verbreitet in der Grösse von ca. 1 mm^2. Im Abdomen 200 gr dunkle durchsichtige Flüssigkeit mit einzelnen Flocken von Fibrin vermischt. Am Peritoneum parietale einzelne dunkle Flecken. Leber Gewicht ca. 1500 gr, Oberfläche mit kleinen Knötchen bedeckt, bronzefarben, Cirrhose über das ganze Organ in gleicher Weise verbreitet. Milz, Gewicht 225 gr von purpurgrauer Oberfläche, auf dem Schnitt fibröses Gewebe stark vermehrt. Pankreas 75 gr schwer, von brauner Farbe und derber Konsistenz, Bindegewebsvermehrung deutlich. Die Lymphdrüsen am Pankreas, am Mesenterium, und die retroperitoneal gelegenen sind braun gefärbt, ebenso die Bronchialdrüsen, falls diese nicht schwarz gefärbt sind. Herzmuskulatur brauner als normal, ebenso Testes.

Mikroskopische Untersuchung aller wichtigen Organe ausser der Haut.

Anatomische Diagnose: Diabetes mellitus. Cirrhosis hepatis. Sklerose von Pankreas und Milz. Haemochromatose von Leber, Pankreas, Lymphdrüsen, Milz, Herz, Nieren und Nebennieren.

Unsere beiden Fälle, wie auch die übrigen unter den Namen Cirrhose pigmentaire und Diabète bronzé publizierten, gleichen sich in klinischer und in anatomisch pathologischer Beziehung sehr. So findet man in sehr vielen Fällen eine Kombination von Hepatitis und Pankreatitis interstitialis. In 12 Fällen von Lebercirrhose hat Steinhaus 11 mal im Pankreas eine deutliche, dem Prozess in der Leber ähnliche entzündliche Wucherung des interstitiellen Gewebes gefunden. Bei den Beobachtungen von Cirrhose pigmentaire und Diabète bronzé tritt sozusagen immer eine Erkrankung der beiden Organe auf. Bei unserm I. Fall und 4 mal bei den 5 von uns angeführten publizierten Fällen von Cirrhose pigmentaire, wo eine Angabe über das Pankreas vorliegt, ist ein der Lebercirrhose ähnlicher sklerotischer Prozess im Pankreas nachgewiesen worden. Auch in 2 nicht publizierten Beobachtungen von Prof. Kaufmann (41jähriger Gastwirt mit Diabetes, Sektion 69. 1901, und 33jähriger Bierkutscher mit Pigmentcirrhose, gestorben an tuberkulös haemorrhagischer Pericarditis, Sektion 247. 1901) war dies der Fall. Beim III. Fall von Letulle war die Lebercirrhose noch wenig vorgeschritten. Patient starb an einer interkurrierenden Krankheit, die Lebercirrhose wurde in intra vitam nicht diagnostiziert. Hier war das Pankreas sklerotisch nicht verändert. Bei allen Fällen von Diabète bronzé andererseits fand man eine Lebercirrhose. Nur ein von Murri mitgeteilter Fall bei einer 58jährigen Frau mit Übergang in Genesung würde eine Ausnahme machen. Obwohl Murri eine Leberveränderung nicht nachweisen konnte, hat er damit allerdings noch nicht bewiesen, dass die Leber, wie er sagt, normal war. Bei den oben erwähnten Fällen Letulle 3, Parker und Beattie wurde die wenig vorgeschrittene Lebercirrhose intra vitam auch nicht diagnostiziert. Auch ist bekannt, dass man überhaupt hie und da zufällig bei Sektionen die Leber cirrhotisch verändert findet, ohne dass man klinisch einen Anhaltspunkt dafür gehabt hätte. Gibt es doch sogar, wie mir Herr Professor Kaufmann mitteilte, Fälle, wo selbst bei der Sektion das ma-

kroskopische Bild im Stich lässt, und wo nur die ungewöhnliche Härte des Organs auffällt, und erst durch die mikroskopische Untersuchung die Cirrhose evident dabei wird, und selbst sehr hochgradig sein kann. Derartig war die Leber zum Beispiel in der oben mitgeteilten Beobachtung von Prof. Kaufmann (Sektion 247, 1901), wo das mikroskopische Bild der 2960 gr schweren Leber mit glatter Oberfläche, makroskopisch nicht erkennbarer pseudoacinöser Körnung der Schnittfläche, abgesehen von einer sehr starken Pigmentierung, genau dem Typus der Laënnec'schen Cirrhose entsprach.

Meine beiden Fälle unterscheiden sich darin von einander, dass im I. Fall das Symptom der Glykosurie fehlt. Doch, da Patientin nur 13 Tage in Spitalbehandlung war, und von einer vorherigen Urinuntersuchung nichts bekannt ist, ist nicht ausgeschlossen, dass früher eine Glykosurie bestand. Denn man beobachtet beim Diabetes häufig, dass in der letzten Zeit vor dem Tode die Zuckermenge im Urin zurückgeht oder ganz schwindet. In 17 Fällen mit genaueren Angaben ist bei Anschütz 6mal ein Verschwinden der Glykosurie mehr oder weniger lange Zeit vor dem Tode des Patienten angegeben worden. Derartige Fälle von Haemochromatose mit latentem Diabetes unterscheiden sich in nichts von den Fällen von Cirrhose pigmentaire. Anschütz sagt deshalb mit Recht: „Wenn man sieht, wie oft die Glykosurie verschwunden ist im Verlauf der Fälle von Bronzediabetes, wie sie selbst durch grobe Diätfehler und Kohlehydratfütterungen nicht hervorgerufen werden konnte, bekommt man eine gewisse Unsicherheit in der Beurteilung gewisser Fälle von Haemochromatose, in denen die gleichen schweren Organveränderungen in Pankreas und Leber, die gleiche Melanodermie gefunden wurde, ohne dass Zucker nachweisbar war.“ Schon den französischen Autoren fiel die Ähnlichkeit ihrer Fälle von Diabète bronzé und Cirrhose pigmentaire auf. Richardière geht sogar so weit, dass er trotz Fehlen der Glykosurie die Diagnose Diabète bronzé gestellt hat. Er hatte seinen Kranken nur die beiden letzten Tage vor dem Tode in Beobachtung.

Zur genauen Beurteilung dieser Fälle müsste man eine mikroskopische Untersuchung des Pankreas, speziell eine Untersuchung der Langerhans'schen Inseln, die vielleicht für den Zuckerstoffwechsel wichtige Bestandteile der Drüse sind, zu Hülfe nehmen. Mit einer einzigen Ausnahme ist aber in der Literatur über das Verhalten der Langerhans'schen Inseln nie Erwähnung getan worden. Auch bei unsern beiden Fällen konnten leider die Langerhans'schen Inseln nicht untersucht, oder sagen wir nicht festgestellt werden, vielleicht weil die Präparate postmortal allzu stark verändert waren, vielleicht auch, weil die Langerhans'schen Inseln nicht mehr da waren. In Bezug auf unsern I. Fall und die andern Fälle von Cirrhose pigmentaire bestehen 2 Möglichkeiten: es handelt sich entweder um einen latenten Diabetes neben der Lebercirrhose, oder um eine Lebercirrhose, bei der gewisse pathologische Pankreasveränderungen noch nicht vorgeschritten genug waren, um Glykosurie zu erzeugen. Beattie fand bei seinem oben angeführten Fall von Diabète bronzé eine quantitative und qualitative Veränderung der Langerhans'schen Inseln. Sie waren an Zahl bedeutend vermindert, und die Zellkerne kaum erkennbar. Trotz starker Pigmentation des übrigen Gewebes waren die Langerhans'schen Inseln pigmentfrei.

Wenden wir uns jetzt zu den klinischen Symptomen, indem wir die beiden Krankheitsformen Cirrhose pigmentaire und Diabète bronzé, ihrer grossen Ähnlichkeit wegen mit einander besprechen. Über den Beginn der Erkrankung sind wir noch sehr im Unklaren, manche Krankheiten gehen ihr wohl mehr zufällig voraus. Meist führt erst eine zunehmende Schwäche oder eine akute Erkrankung des Respirationstraktus den Patienten in ärztliche Behandlung, zu einer Zeit, in der das eigentliche Leiden schon weit vorgeschritten ist. Ist die Haut bei der Haemochromatose, wie es meist der Fall ist, mitbeteiligt, und hat man ferner die Symptome einer Lebercirrhose oder eines Diabetes, so ist die Diagnose der Krankheit intra vitam wie in unserm I. Fall mög-

lich, und ist auch in Frankreich, wo man die Krankheit wahrscheinlich besser kennt als in andern Ländern, oft gestellt worden.

Die Hautverfärbung ist in vielen Fällen das auffallendste Symptom der Krankheit. Die Farbe ist dunkelgraubraun bis schwarz, wird als Bronzefarbe und als Mulattenfarbe angegeben. Im Fall Richardière, bei dem die Pigmentierung in hohem Grad aufgetreten ist, wird sie mit der Farbe der Tinte verglichen. Die Angaben über den Beginn der Hautverfärbung sind ziemlich spärlich. Bei unserm I. Fall datiert sie schon seit mehr als 2 Jahren und scheint in den meisten Fällen schon längere Zeit vor dem Beginn anderer Symptome bestanden zu haben. Bei der Patientin von Murri, die wieder geheilt aus dem Spital entlassen wurde, soll die stark bronzefarbige Haut innerhalb eines Jahres wieder die normale Färbung erlangt haben. Die Art der Ausbreitung der Hautpigmentierung wird meist als eine diffuse angegeben und betrifft mehr oder weniger die ganze Körperoberfläche. Gesicht, Nacken, Handrücken und Genitalien sind stärker betroffen als die andern Körpergegenden. Die Hohlhand ist meist nicht pigmentiert. Bei unserem I. Fall und dem Fall Parker sieht man auf der diffus verbreiteten Verfärbung der Haut noch kleine stecknadelkopf- bis hirsekerngrosse dunklere Pigmentflecken scheckig verbreitet. Noch eine andere besondere Erscheinung zeigt sich bei unserm I. Fall, indem die Hautpapillen, die gut sichtbar sind, nicht pigmentiert sind und als helle Punkte vorspringen. Die Art der Melanose ist eine ähnliche wie bei der Morbus Addisonii. Auch bei dieser Krankheit pflegt sie sich ganz allmählich zu entwickeln und eine Färbung anzunehmen, die dem Leiden die Bezeichnung Bronzekrankheit verschafft hat. Die Farbe schwankt vom hellen Gelbbraun bis zum dunkeln Schwarzbraun. Ferner sind bei ihr auch die der Luft am meisten ausgesetzten Körperteile (Gesicht, Hals und Hände) mehr betroffen als die andern, und es können sich auch auf der gleichmässig pigmentierten Grundfläche dunklere Flecken entwickeln. Circumscripte, pigmentlose Flecken

dagegen, wie sie bei Morbus Addisonii hie und da vorkommen, findet man bei der Haemochromatose nie. Die gleichzeitige Pigmentierung gewisser Schleimhäute, so besonders die Mundschleimhaut und der Konjunktiven an der Pigmentierung bei der Morbus Addisonii in Form von unregelmässigen blauschwarzen Flecken, die nach Leva in vorgeschrittenen Fällen nie fehlen soll, ist bis jetzt immer als wichtig für die Differentialdiagnose gegenüber der Melanose bei der Haemochromatose betont worden. Obwohl dies für die meisten Fälle zutreffen wird, so möchte ich es doch für wahrscheinlich halten, dass sich in einigen wenigen Fällen von Haemochromatose auch die Schleimhäute mitbeteiligen können. Bei unserm I. Fall sind die Konjunktiven schmutzig braun, die Wangenschleimhaut gelblich, beim Fall Richardière die Konjunktiven und die Schleimhaut des Mundes gleichmässg grau verfärbt. Bei Murri heisst es: „die Mundschleimhaut ist mit kleinen bräunlichen Flecken bedeckt."

Andere wichtige Erscheinungen bei Cirrhose pigmentaire und die Diabète bronzé sind die Symptome von Seiten der Leber. Von den 11 oben ausführlich angeführten Fällen konstatierte man 9mal eine Vergrösserung der Leberdämpfung. Die Vergrösserung betrifft fast immer die Leber in ganzer Ausdehnung, wie es sich bei den Sektionen auch zeigt. Ikterus fehlt immer, Ascites tritt 5mal auf, oft ist auch die Milzdämpfung vergrössert. Bei allen Fällen hat man es mit Digestionsstörungen zu tun. Die Dauer des Leidens beträgt nie länger als 2 Jahre, und es macht sich im Verlauf eine immer mehr zutage tretende Schwäche geltend. Hie und da treten für kurze Zeit leichte Besserungen des Zustandes auf. Der von Murri beschriebene Fall von Diabète bronzé allein ging in Genesung über. Durch die mikroskopische Untersuchung einer excidierten Leistendrüse mit samt der darüberliegenden Haut konnte er die Haemochromatose diagnostizieren. Nach 1 Jahr Spitalaufenthalt wurde die Patientin angeblich als geheilt entlassen. Die stark bronzefarbige Haut soll überall wieder

eine normale Färbung angenommen haben und der Zucker dauernd aus dem Urin verschwunden sein. Eine andere Besonderheit bietet dieser Fall noch insofern, als bei ihm zum erstenmal der Diabète bronzé bei einer Frau beobachtet wurde. Die ersten Fälle von Cirrhose pigmentaire, die bei einer Frau vorkamen, sind unser I. Fall und der Fall Abbot. Da der Alkoholismus in der Aetiologie der Cirrhose pigmentaire eine grosse Rolle spielt, — in 5 von 6 Fällen ergab die Anamnese starken Alkoholismus — so ist es keine merkwürdige Erscheinung, dass das männliche Geschlecht von dieser Krankheit mehr betroffen wird. In den Anamnesen der Diabète bronzé Fälle ist nur in ca. ¼ Alkoholismus vorhanden, andere Angaben, die man mit der Entstehung des Leidens hätte in Zusammenhang bringen können, findet man nicht, mit Ausnahme von Fall Wyss. Hier glaubt der Autor bei seinem Patienten die langen Aetherinhalationen, denen Patient sich als Operateur aussetzen musste, als ursächliche Momente der Zerstörung der roten Blutkörperchen und der Haemochromatose anzunehmen, in deren Gefolge die Leber- und die übrigen Organerkrankungen aufgetreten sind. In keiner Anamnese von Cirrhose pigmentaire und Diabète bronzé war ein Anhaltspunkt, aus dem man auf Heredität der Krankheit hätte schliessen können. Das Alter der Patienten schwankt zwischen dem 28. und dem 65. Jahr. Die von den französischen Autoren mehrmals beobachteten Erscheinungen von haemorrhagischer Diathese, die als Epistaxis, Purpura oder als Haematurie sich kund gab, kamen bei unsern angeführten Fällen zweimal vor als Epistaxis. Diese Blutungen sind immer nur unbedeutender Art und können für die ausgebreiteten Organpigmentierungen unmöglich verantwortlich gemacht werden.

Blutuntersuchungen sind von Jeanselme ausgeführt worden. Ausser einer geringen Verminderung der roten Blutkörperchen, die auf eine leichte Anaemie schliessen liess, boten die Untersuchungen keine Besonderheiten. Der Haemoglobingehalt des Blutes war nicht vermindert, die Blut-

körperchen waren von normaler Gestalt. Der Eisengehalt im Urin ist nach Jeanselme nicht vermehrt.

Fassen wir kurz die pathologisch-anatomischen Befunde zusammen, die in allen Fällen von Cirrhose pigmentaire und Diabète bronzé gemacht wurden. Am Peritoneum beobachtet man häufig Adhaerenzen mit den Organen im Abdomen, besonders mit der Leber und mit der Milz. Die einzelnen Organe sind auch sehr häufig unter sich verwachsen. Pigmentation des Peritoneums ist nur selten angetroffen worden, und dann immer nur an durch chronische Peritonitis veränderten Stellen. Tuberkulose des Peritoneums ist ziemlich häufig, wie bei Lebercirrhose überhaupt. Der Magen bietet keine Besonderheiten, die Drüsen des Magens und des Darms sind pigmentfrei. In der Muskulatur findet man gewöhnlich ein Pigment. Dieses giebt die Eisenreaktion nicht und gehört wie die Pigmentierung in der Herzmuskulatur bei brauner Atrophie in das Gebiet des Physiologischen und ist nicht in eine Linie zu setzen mit der Pigmentierung bei Haemochromatose. Im Fall Buss liegen einzelne zerstreute Haemosiderinkörner in der Serosa und in der Muskularis des Darms. Die Leber zeigt die auffallendsten Veränderungen aller Organe, meist ist sie stark vergrössert und bietet immer das Bild einer Cirrhose und einer starken Pigmentation des Drüsenparenchyms, des Bindegewebes und der Gallengänge. Bei den von uns zusammengestellten Fällen handelt es sich immer um eine Cirrhose im hypertrophischen Stadium. Einmal wiegt sie 3170 gr. (Fall II Letulle). Der grösste Teil des Pigments ist Haemosiderin. Ähnliche Veränderungen wie an der Leber werden am Pankreas angetroffen. Bei unserm Fall II und allen 4 oben zusammengestellten Fällen von Diabète bronzé (auch in dem oben erwähnten Falle von Prof. Kaufmann) war das Organ pigmentiert; mit Ausnahme von Fall Wyss und Lépine wurde immer eine Bindegewebswucherung konstatiert. Bei den 6 andern Fällen ohne Diabetes ergab sich unter 5mal, wo eine mikroskopische Untersuchung stattfand, 4mal eine Bindegewebswucherung des Organs, eine Pigmen-

tation war immer vorhanden. Bei Fall III Letulle ist das Pankreas normal ausser der Pigmentation. Bei Richardière sind die Angaben spärlich, es heisst bloss: «le pancreas de volume normal est induré». Beide Arten von Pigment sind vertreten wie in der Leber. Haemosiderin ist mehr in den Drüsenzellen, Haemofuscin mehr im Bindegewebe, in der Gefässmuskulatur und in den Ausführungsgängen verbreitet. Neugebildete, kleine Ausführungsgänge, die ziemlich reichlich vorkommen, sind pigmentfrei. Das Organ ist meist kleiner als normal. Die Milz ist gewöhnlich vergrössert und zeigt oft die Erscheinung einer Perisplenitis. Die Pigmentation ist bedeutend geringer als in Leber und Pankreas. Das Haemosiderin liegt besonders in der Pulpa und zwar um die Malpiglischen Körperchen herum angeordnet, die selbst fast ganz verschont sind. Das Haemofuscin findet sich besonders in den verbreiterten Trabekeln. Die Lungen sind oft Sitz tuberkulöser Veränderungen. Makroskopisch sieht man neben dem Kohlenpigment nie ein anderes Pigment. Im II. Fall Letulle liegt spärliches Haemosiderinpigment in den Epithelien einzelner Alveolen, im Bindegewebe und in etlichen kleinen Gefässen; ein ähnlicher Befund bietet sich bei unserm II. Fall. Die in den Gefässen vereinzelt vorkommenden kleinen Pigmentklumpen sind wahrscheinlich nicht als Embolieen, sondern als von Pigment überladene, abgestossene Epithelzellen aufzufassen. In der Glandula thyreoidea ist regelmässig Pigment vorhanden, wenn das Organ untersucht wird, und zwar meist Haemosiderin. Dieses liegt vorzugsweise in den Epithelzellen der Acini. Bei Buss liegt Haemofuscin in der Muskularis der Gefässe. In den Muskelzellen des Herzens findet man in beträchtlicher Menge Haemosiderin und Haemofuscin, beide meist in charakteristischer spindelförmiger Anordnung an den Kernpolen, das Haemosiderin überwiegt, beinahe jede Zelle ist pigmentiert. Die Beobachtung von Buss, dass das Haemosiderin teilweise kreisförmig um die Kerne angeordnet ist, konnte ich nicht machen. Das bei brauner Atrophie in den Muskelfasern vorkommende Pigment ist von dem Hae-

mofuscin nicht zu unterscheiden, nur so viel lässt sich sagen, dass selbst bei stark vorgeschrittener Atrophie niemals alle Muskelfasern pigmentiert sind, wie es hier der Fall ist. Das Endocard ist bei Hanot und Chauffard braun gefärbt, ebenso in unserm Fall II, das Pericard, das oft entzündliche Erscheinungen aufweist, ist bei Massary und Potier auch pigmentiert. Die Lymphdrüsen am Pankreas und am Leberhilus sind immer sehr stark pigmentiert, bei unsern beiden Fällen ist das meiste Pigment Haemosiderin, Anschütz ist erstaunt über die grosse Menge von Haemofuscin in seinem Fall. Die übrigen Lymphdrüsen sind weniger mitgenommen. Die Nieren bieten ein interessantes Verhalten. Erst die mikroskopische Untersuchung zeigt, dass auch sie an der allgemeinen Haemochromatose teilnehmen. Die Pigmentation ist eine sehr spärliche. Das Pigment ist meist Haemosiderin, in den von uns untersuchten Fällen sogar ausschliesslich, und liegt in den Epithelien einzelner Tubuli contorti, Henle'scher Schleifen und Glomeruli. Bei Buss und andern ist auch die Gefässmuskulatur pigmentiert mit Haemofuscin und mit Übergangsformen zu Haemosiderin. Auch die Nebennieren sind in typischer Weise pigmentiert. In der äussersten Rindenschicht bildet das Haemosiderin einen Saum um das ganze Organ, während das Haemofuscin in der Zona reticularis einen innern Ring bildet, an der Stelle, wo auch normalerweise ein Pigment vorkommt. Zwischen beiden Ringen liegen vereinzelt Pigmentkörner beider Art, ebenso im Mark. Die Knochen sind nur wenig beteiligt an der Pigmentation, einige wenige Markzellen enthalten etwas Pigment, das zum Teil aus Haemosiderin besteht, sonst ist das Knochengewebe normal. In der Haut sind einmal die basalen Zellen des Stratum Malpighi über den Papillen des Coriums schwärzlich-braun pigmentiert. Das Pigment liegt innerhalb der Zellen und wird von der Eisenreaktion nicht beeinflusst, es ist das normalerweise vorkommende Pigment, nur ist seine Menge vermehrt. Diese Pigmentation der Epidermis ist ganz gleich wie diejenige bei dem Morbus Addisonii, bei dem die Pigmentierung auch auf einer Ver-

mehrung des physiologisch vorkommenden Pigmentes der Epidermis beruht. In der Cutis findet sich Haemosiderin in Bindegewebszellen, besonders in der Umgebung kleiner Gefässe oder Schweissdrüsen, dann in den Epithelien der Schweissdrüsen selbst, deren Ausführungsgänge verschont sind, dann in den Endothelzellen einiger Kapillaren, einige wenige Körner liegen auch in den Talgdrüsen. Im Unterhautfettgewebe traf ich Haemosiderin im Fettgewebe zwischen den einzelnen Fettzellen.

In der Literatur findet man sonst noch Angaben über folgende Organe: Glandula submaxillaris, parotis, sublingualis: bei allen Haemosiderinpigmentation und hie und da bindegewebige Wucherung. Im Fall Buss sind die Drüsen des Zungenrückens in hohem Grad an der Haemochromatose beteiligt, in den Drüsenzellen der Prostata trifft der gleiche Autor Haemosiderin, in der Gefässmuskulatur des gleichen Organs Haemofuscin mit Übergangsformen zum Haemosiderin, schliesslich ist bei seinem Fall auch das Knorpelgewebe mitbeteiligt. Ähnlich wie die Glandula thyreoidea ist bei Letulle auch die Glandula pituitaria mit Haemosiderin pigmentiert, besonders das Epithel des drüsigen Teils. Nach Letulle kann die Haemosiderinpigmentierung auch die Bronchien betreffen, nach Jeanselme die Testes, nach Anschütz den Plexus chorioideus und die Tela chorioidea, die Pigmentierung mit Haemofuscin betrifft bei von Recklinghausen die glatte Muskulatur der Uretheren, der Harnblase und der Vasa deferentia. Die quergestreifte Muskulatur ist bis jetzt noch wenig auf Pigment geprüft worden. « Microscopiquement Auscher les (die Muskelfasern) a trouvés partout empreints d'une couleur feuille morte très marquée et tout a fait semblable à celle du cœur. » Buss hat Haemosiderin in feinen Körnchen in den quergestreiften Muskelfasern des Zwerchfells nachgewiesen. Bei Letulle war die quergestreifte Muskulatur immer pigmentfrei.

Beide Arten von Pigment, mit denen wir es hier zu tun haben, sind nach von Recklinghausen Abkömmlinge des Blutfarbstoffes. Doch stellt nach seiner Ansicht das

Haemofuscin nicht ein späteres Entwicklungsstadium des Haemosiderins dar, sondern seine Bildung ist bedingt durch die spezielle Tätigkeit gewisser Zellen. Eine gewisse Gesetzmässigkeit in der Verteilung der Pigmente führte ihn zu dieser Ansicht. Die genaue Abgrenzung der beiden Pigmente betreffs ihrer Lokalisation, wie sie von Recklinghausen annehmen zu müssen glaubte, ist auf Grund der späteren Untersuchungen nicht mehr haltbar, beinahe an allen Stellen, wo wir das eine Pigment finden, können wir auch das andere antreffen, so in allen Epithel- und Bindegewebszellen und in den Herzmuskelzellen. In der glatten Muskulatur wird mit einer einzigen Ausnahme (Buss) immer nur Haemofuscin angetroffen. Gestützt auf die oben angeführten Untersuchungen von Schmidt hält man beide Arten von Pigment für verschiedene Stadien der Blutfarbstoffmetamorphose und nimmt an, dass aus dem zuerst gebildeten Haemosiderin das Haemofuscin entstände. Nur das in der glatten Muskulatur gefundene, die Eisenreaktion nicht gebende Pigment ist nach der Ansicht von Lubarsch durch den Einfluss der spezifischen Tätigkeit der glatten Muskelzellen entstanden. Er hat diesen Vorgang auf experimentellem Weg nachgewiesen, indem er defibriniertes Blut zwischen Serosa und Muscularis des Darms von Kaninchen injizierte; nach einigen Tagen fand er Haemofuscin in den Muskelzellen. Der Ansicht von Lubarsch haben sich auch die andern Autoren, die sich mit dieser Frage beschäftigten, angeschlossen, so besonders Hintze.

Bezüglich der Verbreitung beider Pigmente sehen wir, dass das Haemosiderin in bedeutend grösserer Menge in den Organen abgelagert ist als das Haemofuscin. Die Eisenablagerungen können, wie Anschütz anführt, geradezu enorme sein, besonders in der Leber, im Pankreas nud in den Lymphdrüsen. Anschütz bekam beispielsweise für die Lymphdrüsen in der Trockensubstanz 14,69 %, in der Asche 58,36 % Eisen.

Betreffs Art der Entstehung des Pigmentes hielten Hanot und Chauffard die Leber für die Bildungsstätte. Sie fanden dieses Organ weitaus am meisten verändert.

« Sous l'influence combinée de l'hyperglycémie. de la lésion préalable déterminante et de l'insuffisance circulatoire créée par l'endartérite diabétique, la cellule hépatique subit un trouble évolutif dans sa fonction chromatogénique, et devient le siège d'une hypergenèse pigmentaire. C'est donc dans le foie que naît le pigment pathologique, c'est du foie qu'il part pour diffuser, par voie embolique, dans l'organisme tout entier. » Schon Letulle stiess diese Theorie um. Er beobachtete, dass auch andere Organe, so das Pankreas und die Lymphdrüsen ebenso stark pigmentiert waren, wie die Leber. Bei der Pigmentierung der Leberzellen sah er die Zellen bei fortschreitender Pigmentation zu Grunde gehen, er zeigte also, dass es sich nicht um eine hypergenèse pigmentaire handeln könne. Auch die Weiterverbreitung des Pigmentes von der Leber auf embolischem Weg bestreitet er. Letulle's Ansicht, die Haemochromatose sei die Folge einer Blutdissolution, haben sich später alle Autoren angeschlossen. Betreffs des Ortes der Entstehung des Pigmentes sagt er: « qu'à son avis la pigmentation est due directement à une réduction particulière in situ de l'hémoglobine, soit du sang soit des différents tissus. » Um sehr starke Blutzersetzungen kann es sich nie handeln, denn sonst würden 2 wohlbekannte Phänomene, Ikterus und Haemoglobinurie auftreten.

Bei der in allen Organen vorkommenden Pigmentablagerung ist an eine Verschleppung des fertigen Pigmentes von einer Stelle auf dem Blut- und oder Lymphweg, und an eine Abladung an einer andern Stelle gedacht worden. Für die Fälle von Haemochromatose, die im Anschluss an eine grössere extravasale Blutansammlung entstanden sind, ist dieser Vorgang der Pigmentation gut möglich. Bei unsern Fällen dagegen scheint dies nicht der Fall zu sein, wenigstens nicht in ausgiebigem Grad. Dass man nur in vereinzelten Fällen Blutpigment im Blut gefunden hat (Letulle, Hintze, Acard) kann uns allerdings nicht wundern. Wissen wir doch, dass alle körnigen Elemente aus dem Blut rasch entfernt werden, und dass wir es gemäss dem Fehlen

von Ikterus und Haemoglobinurie mit keiner schweren Blutdissolution zu tun haben. Aber wir haben auch sonst keinen Anhaltspunkt dafür, dass sich Pigment an irgend einer Stelle im Körper in grosser Menge angesammelt hat, von wo aus es in die Organe gelangte. Die unbedeutenden lokalen Blutungen bei unsern Fällen können nicht als Quelle für sogenannte Blutpigmentmetastasen angesehen werden. Es scheint vielmehr eher, dass die kleinen kapillären Blutungen die Folgen des Blutzerfalls sind, ähnlich wie wir uns sie bei der perniciösen Anaemie zu denken haben.

Über die Entstehung der allgemeinen Haemochromatose äussert sich Anschütz folgendermassen: „Die allgemeine Haemochromatose wird nicht bloss durch eine Erkrankung des Blutes, sondern auch durch eine der Zellen der meisten Organe verursacht. Die Zellen können unter unbekannten Einflüssen ungeheure Mengen von Blutkörperzerfallprodukten aufnehmen und festhalten, bis sie schliesslich einer langsamen Degeneration verfallen. In denjenigen Organen, in denen die Degenerationen am ausgedehntesten auftreten, kommt es zu einer Art reaktiver Entzündung. So entstehen die Zelldegenerationen und Bindegewebewucherungen der drüsigen Organe.“ Dabei scheint die Ansicht am plausibelsten zu sein, dass das Pigment in einer Vorstufe in gelöster Form den Zellen zugeführt wird.

Ist auch das Pankreas von der allgemeinen Haemochromatose betroffen, so kommt bei diesen Fällen sehr häufig Diabetes zustande. Notwendig ist aber das Eintreten von Diabetes nicht.

Literatur-Verzeichnis.

1. Abbot. Pigmentation cirrhosis of the liver in a case of Haemochromatosis. Transactions of the Pathological Society of London 1900.
2. Acard. Contributions à l'étude des cirrhoses pigmentaires. Thèse de Paris 1900.
3. Anschütz. Ueber den Diabetes mit Bronzefarbe der Haut, zugleich ein Beitrag zur Lehre von der allgemeinen Haemochromatose und der Pankreasschrumpfung. Deutsches Archiv für klinische Medizin, 62. Band, 1899.
4. Auscher. A propos d'un cas de cirrhose pigmentaire hypertrophique avec Diabète bronzé. Bullet. de la société anatomique. 3 mai 1895.
5. Beattie. Haemochromatosis with diabetes mellitus. The Journal of Pathol. and Bacteriol. August 1903.
6. Buss. Ein Fall von Diabetes mit Lebercirrhose, Pankreasatrophie und allgemeiner Haemochromatosis. Inaug.-Dissert. Göttingen 1894.
7. Calmattes. Contribution à l'étude de la cirrhose du diabète sucré. Thèse de Paris 1896.
8. Cesaris-Demel. Beiträge zum Studium des experimentellen Marasmus. Zieglers Beiträge XXI 1897.
9. Dutournier. Contribution à l'étude du diabète bronzé. Thèse de Paris 1895.
10. Foà. Zitiert nach Cesaris-Demel.
11. Henot und Cheuffard. Zitiert nach Marie.
12. Hindenlang. Pigmentinfiltration von Lymphdrüsen und anderen Organen in einem Fall von Morbus maculosus Werlhofii. Virchow's Archiv 79, 1880.
13. Hintze. Ueber Haemochromatose. Virchow's Archiv 139, 1895.
14. Jeanselme. Hématologie et pathogénie du diabète bronzé. Bull. de la société médicale. 11 février 1897.
15. Kelsch et Kiener. Traité des maladies des pays chauds 1889. Zitiert nach Acard.
16. Kretz. Haemosiderinpigmentierung der Leber und Lebercirrhose. Beiträge zur klin. Medizin und Therap., 1896, No. 15.
17. Lépine. Sidérose et diabète. Lyon médical 12 avril 1903.
18. Letulle. Note sur trois observations de cirrhose hypertrophique pigmentaire non diabétique. Bull. de la société médicale 11 février 1897. Sonst Letulle, zitiert nach Caramanos. Des cachexies pigmentaires. Thèse de Paris 1897.
19. Leva. Zur Lehre der Morbus Addisonii. Virchow's Archiv 125, 1891.
20. Lubarsch. Zitiert nach Hintze.

21. Marie. Sur un cas de diabète bronzé. Leçons de chimique médicale, Paris 1896.
22. De Massary et Pottier. Un cas de diabète bronzé. Bullet. de la société anatomique, avril 1895.
23. Murri. Ueber Bronzediabetes. Wiener klinische Rundschau 1901, Nr. 20—24.
24. Neumann. Beiträge zur Kenntnis der pathologischen Pigmente. Virchow's Archiv, 111. Band, 1888.
25. Parker. Case of bronzed diabetes. The British medical Journal 24 octobre 1903.
26. Quincke. Ueber Siderosis. Festschrift dem Andenken Albrechts von Haller gewidmet. Bern 1877.
27. von Recklinghausen. Bericht der Naturforscher-Versammlung in Heidelberg 1889. Seite 324.
28. Richardière. Cirrhose pigmentaire avec mélanodermie. Diabète bronzé? Union médicale. 7 décembre 1895.
29. Schmidt. Ueber die Verwandschaft des haematogenen und des autochthonen Pigmentes und deren Stellung zum Haemosiderin. Virchow's Archiv, 115. Band, 1889.
30. Schultze Fr. Ueber Melanoplakie der Mundschleimhaut und die Diagnose auf Morbus Addisonii. Deutsche mediz. Wochenschrift 1898, Nr. 46.
31. Steinhaus. Ueber das Pankreas bei Lebercirrhose. Deutsches Archiv für klin. Medizin 1902, Band 74.
32. Tillmanns. Interessante Veränderungen der Leber und der abdominalen Lymphdrüsen nach Traumen. Archiv für Heilkunde 1878, Band 19.
33. Troisier. Sur un cas de diabète bronzé. Bullet. de la société médicale 11 février 1897.
34. Wateau. Contribution à l'étude du foie des diabétiques. Thèse de Paris 1899.
35. Wyss. Diabetes mellitus mit schwerer Pankreasdegeneration. Korrespondenzblatt für Schweizer Aerzte 1899, Seite 559.

Erklärung der Abbildungen.

Fig. 1. Fall I. Lymphdrüse am Pankreas. Eisenreaktion. (Leitz Oc. I, Obj. 3.)

Fig. 2. Fall I. Herz. Eisenreaktion. (Leitz Oc. I. Obj. 7). Die kleine Figur daneben zeigt das Verhalten der Pigmente betreffs ihrer Lagerung zu einander.
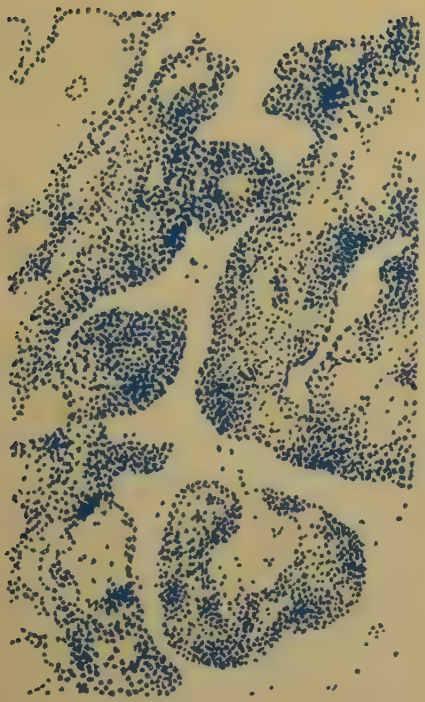
Fig. 3. Fall I. Glandula thyreoidea. Eisenreaktion. (Leitz Oc. I, Obj. 7.)